


SOCIEDADE PORTUGUESA DE DERMATOLOGIA E VENEREOLOGIA



# REUNIÃO DO VERÃO ÉVORA

28 E 29 DE JUNHO 2024



SP  
DV

SOCIEDADE  
PORTUGUESA DE  
DERMATOLOGIA E  
VENEREOLOGIA



## Índice

Mensagem do presidente 3  
Breve história da SPDV 5  
Biografia dos convidados 7  
Programa científico 9  
    6ª feira, dia 28 de junho de 2024 9  
    Sábado, dia 29 de junho de 2024 17  
Posters - distribuição temática 23  
Simpósios satélite 26  
Planta da exposição técnica 29  
Resumos das conferências 30  
Homenagem ao Dr. Murta 34  
Exposição 35  
Informações gerais 36  
Índice de abreviaturas 38  
SUPLEMENTO - Resumos dos Trabalhos submetidos  
Agradecimentos

<b>Comissão Organizadora:</b>	<b>Comissão Científica:</b>	<b>Direção SPDV:</b>
Alberto Mota António Fernandes Massa Catarina Soares Queirós Goreti Catorze José Carlos Cardoso Paulo Filipe Sónia Coelho	Alberto Mota António Fernandes Massa Catarina Soares Queirós Goreti Catorze José Carlos Cardoso Paulo Filipe Sónia Coelho	<b>PRESIDENTE</b> Paulo Filipe <b>VICE-PRESIDENTE</b> Alberto Mota <b>SECRETÁRIA-GERAL</b> Goreti Catorze <b>TESOUREIRO</b> José Carlos Cardoso <b>SECRETÁRIA-GERAL ADJUNTA</b> Catarina Soares Queirós <b>VOGAL</b> António Fernandes Massa <b>VOGAL</b> Sónia Coelho

### Editor

SPDV <https://www.spdv.pt>



## MENSAGEM DO PRESIDENTE



Caros colegas,

É com enorme satisfação que anuncio a próxima reunião de verão da Sociedade Portuguesa de Dermatologia e Venereologia, que este ano terá lugar na cidade histórica de Évora, nos dias 28 e 29 de junho.

É um momento crucial para a nossa sociedade, onde teremos a oportunidade de partilhar conhecimentos, discutir os últimos avanços da especialidade e fortalecer laços profissionais e pessoais.

O programa científico que preparámos para este evento abrange uma gama ampla de temas. Estarão presentes as habituais comunicações e casos clínicos de livre submissão que tão bem dão a conhecer aos pares o árduo e profícuo trabalho dos dermatologistas portugueses ao serviço da medicina e dos doentes. São igualmente o espelho dos internatos de excelência que se praticam no SNS português. Aprendemos sempre muito com eles. Cinco bolseiros da Bolsa Cabral Ascensão 2023 (num total de oito) vão partilhar com os colegas as suas experiências formativas fora do país.

Haverá um simpósio científico de atualização na área das infeções sexualmente transmissíveis, uma vertente da especialidade que não podemos descurar. E porque não há presente sem passado teremos um simpósio sobre a história da dermatologia preparado pelo grupo de história da SPDV com a colaboração duma estudiosa do assunto, a antropóloga Cristiana Bastos autora do livro «Clínica, arte e sociedade - a sífilis no Hospital do Desterro e na Saúde Pública».

Na sequência do caminho que temos trilhado no sentido de acompanhar a evolução dos tempos e da sociedade (em 2023 tivemos uma palestra sobre inteligência artificial em medicina), vamos organizar uma mesa-redonda subordinada ao tema «inteligência artificial e dermatologia». Esta mesa surge na sequência do início dum novo projeto-piloto que terá lugar no SNS.

Contaremos também com a participação de vários simpósios satélites, organizados pelos nossos parceiros da indústria farmacêutica. Todos são importantes e bem-vindos nesta luta comum pelo desenvolvimento da dermatologia.



## MENSAGEM DO PRESIDENTE

Não podíamos vir ao Alentejo e deixar de fora os problemas que preocupam a sociedade civil e as universidades como centros de conhecimento. A educação e a investigação são pilares essenciais para o progresso sustentável dos países e dos povos. O interior dum país é tão importante e merecedor de atenção e recursos como o litoral.

Nesse sentido convidámos uma arquiteta da Universidade de Évora (a segunda mais antiga do país), para falar a intervenção do arquiteto paisagista na construção e harmonia do espaço público.

Por fim, não posso deixar de referir a homenagem que preparámos ao Dr. Murta, falecido há poucos meses. Trabalhou durante muitos anos no hospital de Évora, onde foi o exemplo abnegado dum médico por inteiro.

Além das atividades científicas, também teremos oportunidade de promover o convívio entre os participantes com o habitual jantar dos sócios e de conhecer a bela cidade de Évora, património da UNESCO, que tanto tem para oferecer no campo cultural e paisagístico.

Agradeço antecipadamente a todos os participantes, palestrantes, moderadores, júri dos pósteres, patrocinadores e membros da equipa organizadora pelo seu empenho e dedicação na preparação deste evento.

Desejo que esta reunião fique na memória de todos como um momento feliz de pertença à SPDV.

Cordialmente,

Paulo Filipe

Presidente da Sociedade Portuguesa de Dermatologia e Venereologia (SPDV)



## Breve história da Sociedade Portuguesa de Dermatologia e Venereologia (SPDV)

No final do século XIX verificaram-se avanços importantes na Medicina – Microbiologia, Biologia e Bioquímica – que tornaram efetiva a progressiva especialização do saber médico. Em Portugal, o ensino médico, ministrado pela Faculdade de Medicina de Coimbra e pelas Escolas Médico-Cirúrgicas de Lisboa e Porto, passou, com a Reforma de 1911 e a consequente instalação das faculdades de Medicina de Lisboa e Porto, a incorporar no seus *curricula* oficiais cadeiras de áreas específicas da Medicina. Dessa forma, o que antes, na forma de cursos livres de *sifililogia* e *doenças de pelle*, era ministrado de forma voluntária e a título pessoal por docentes da área médica ou cirúrgica, passou a constituir o curriculum oficial do ensino médico.

A influência de figuras tutelares da Medicina da designada “Geração Médica de 1911” foi decisiva para o desenvolvimento de uma Medicina de base científica e para a individualização das especialidades médicas. Enquanto na área médica social, laboratorial e experimental foram decisivos Ricardo Jorge, Câmara Pestana, Mark Athias, Augusto Celestino da Costa, Sílvio Rebello, Egas Moniz, Pulido Valente e Abel Salazar, na área da Dermatovenereologia foram relevantes Thomaz de Mello Breyner, Zeferino Falcão, Sá Penella e Luiz de Freitas Viegas.

Deve-se a Alberto Sá Penella a iniciativa de formar uma associação de médicos interessados em Dermatologia e Doenças Venéreas. A Sociedade Portuguesa de Dermatologia e Sifiligrafia foi concretizada em 14 de novembro de 1942, data da 1ª reunião científica oficial realizada na antiga sala do Capítulo do Convento de Santo António dos Capuchos (hoje Museu da Dermatologia Portuguesa Dr. Sá Penella). Teve como Corpos Gerentes o próprio Alberto Sá Penella, Presidente de uma Direção que incluía também Manuel Caeiro Carrasco, Juvenal Esteves, Maciel Chaves e Craveiro Lopes e que adotou para o seu logotipo a figura tutelar de Bernardino António Gomes (1768-1823), brilhante cientista, naturalista, químico, farmacologista, higienista e académico, autor do “livro-fundador” da Dermatovenereologia Portuguesa *“Ensaio Dermosographico ou Succinta e Systematica Descrição das Doenças Cutâneas Conforme os Princípios e Observações dos Doutores Willan e Bateman, com Indicações dos Respectivos Remédios Aconselhados por estes Célebres Autores e Alguns Outros”*.

Ao longo dos anos, sucederam-se direções que, pugnando pelos objetivos norteadores fixados nos Estatutos, defenderam a identidade e a relevância da



## Breve história da Sociedade Portuguesa de Dermatologia e Venereologia (SPDV)

Dermatovenereologia. Juntamente com batalhas pela qualidade da prática e do ensino pós-graduado, pela atualização e diferenciação, pela promoção deontológica, pela sociabilidade científica e pela partilha do conhecimento *inter pares* e com a sociedade em geral, a SPDV vem desempenhando papel estruturante e definidora de uma verdadeira identidade e legitimação profissionais.

Foram muitos os Colegas envolvidos nas realizações coletivas da nossa SPDV; uns de forma discreta e espontânea e, outros, de forma mais visível, assumindo a responsabilidade formal, perante todos, de pertencer aos Corpos Sociais. As regulares reuniões científicas; a atividade das secções especializadas, dos grupos de estudos e, mais recentemente, dos grupos de reflexão e análise; a credibilidade e a constância na nossa Revista – ininterruptamente publicada desde 1942! -; o apoio dado aos mais jovens para estágios e cursos; a evocação dos nossos *role models*, mestres e professores, enfim, a nossa HISTÓRIA, todos constituem um valioso património imaterial que devemos proteger, acarinhar e ... melhorar!

Nestes tempos disruptivos de incerteza, ameaça e de dúvida existencial, há que reforçar os laços que unem os médicos como uma corporação de desígnios, vocações e também de interesses. A SPDV constitui-se como uma organização com um repositório de saber e conhecimento, um alicerce de valores ético-humanísticos no exercício médico e uma vontade coletiva que, defendendo a Dermatovenereologia e os seus membros, pugne pela defesa intransigente do doente dermatovenereológico.

*“Ciência é conhecimento organizado, Sabedoria é vida organizada”*  
(Immanuel Kant)

Rui Tavares Bello  
(Grupo de Estudos da História da Dermatovenereologia)



## BIOGRAFIA DOS PALESTRANTES CONVIDADOS

### João Paulo Gomes

João Paulo Gomes obteve o grau de doutor em 2006 em Biologia, no âmbito da colaboração do Children's Hospital Oakland Research Institute (Califórnia, EUA) com o Instituto Nacional de Saúde de Portugal (INSA). Desenvolve a sua atividade na área da genómica microbiana, e é o responsável da Unidade de Genómica e Bioinformática do INSA, sendo o coordenador nacional da vigilância genética do SARS-CoV-2 e do vírus *mpox*. Publicou mais de 150 artigos científicos, é membro frequente do painel de avaliação de vários programas de financiamento internacionais, e foi orientador de mais de 10 alunos de doutoramento.

### Cristiana Bastos

Cristiana Bastos (PhD CUNY 1996) é antropóloga e professora investigadora no Instituto de Ciências Sociais da Universidade de Lisboa. O seu trabalho cruza as disciplinas de antropologia, história e estudos sociais da ciência, tecnologia e medicina, tendo abordado dinâmicas populacionais, mobilidades transnacionais, biopolítica colonial, medicina e império, história social da saúde e do bem-estar e, nos últimos anos, processos de racialização em sociedades de plantação. Tem trabalhado em múltiplos contextos etnográficos e históricos - Serra Algarvia, Brasil urbano, América do Norte, Goa colonial, Moçambique e Angola, Havai e Guiana. Lecionou em programas de pós-graduação nas Universidades de Lisboa, Coimbra, ISCTE, Brown University, University of Massachusetts (Dartmouth e Lowell), UNICAMP, UERJ, e apresentou palestras no Museu Nacional -UFRJ, FIOCRUZ, UFSC, UnB, U Hawaii Manoa, Yale, Chicago, Harvard, U C Berkeley, Oxford, Freie U, JNU, U Eduardo Mondlane, entre outras. Publicou nas revistas *Medical Anthropology*, *Anthropology & Medicine*, *History and Anthropology*, *Social Analysis*, *Bulletin of the History of Medicine*, *International Migration*, *Journal of Southern African Studies*, *Identities*, *Análise Social*, *Etnográfica*, *Horizontes Antropológicos*, etc., e em diversos volumes coletivos e monografias. É atualmente presidente da «Associação Portuguesa de Antropologia» e ocupou cargos anteriores na «European Association of Social Anthropologists», «American Anthropological Association», «Associação Brasileira de Antropologia» e «Science and Empires commission».



## BIOGRAFIA DOS PALESTRANTES CONVIDADOS

### **Paula Maria Simões (Coimbra, 1974)**

Arquiteta Paisagista e Professora Auxiliar na Universidade de Évora. Licenciada em Arquitetura Paisagista (1998), Mestre em “Antropologia – Patrimónios e Identidades” (2002) e Doutorada em Artes e Técnicas da Paisagem (2015), é docente na Universidade de Évora, nas áreas de Teoria e Prática de Projeto de Arquitetura Paisagista. Membro do CHAIA - Centro de História de Arte e Investigação Artística, os seus interesses de investigação centram-se na temática do desenho da paisagem, e na sua transformação, construção e reinterpretação como processo.

É sócia fundadora da Sítio e Lugar, Lda., empresa que tem como atividade principal a Arquitetura Paisagista e concebe e desenvolve obras a diferentes níveis e escalas num trabalho multifacetado e interdisciplinar de Artes, estudos e projetos de paisagem, onde o respeito pela identidade de cada lugar fundamenta o desenho em critérios estéticos, ecológicos e funcionais.

É atualmente vice-presidente da Associação Portuguesa dos Arquitetos Paisagistas (APAP) e delegada internacional na Federação Europeia dos Arquitetos Paisagistas (IFLA Europa).





## PROGRAMA CIENTÍFICO

### Sexta-feira, 28 de junho

**8:25-8:30**      **Abertura da reunião**  
Paulo Filipe

**08:30-10:10**    **Sessão de casos clínicos I** [4 min + 2 min de discussão]  
Moderadores: Hugo Schönenberger de Oliveira, Rita Guedes

#### **ALERGIA CUTÂNEA**

**CC01 - Efeitos dos novos tratamentos da DA na dermite de contacto alérgica - a propósito de 2 casos clínicos**

**Beatriz F. Vilela<sup>1</sup>, B. Duarte<sup>1</sup>, A. Brasileiro<sup>1</sup>**

<sup>1</sup> Serviço de Dermatovenereologia, Hospital de Santo António dos Capuchos, ULS São José, Lisboa

#### **DERMATOLOGIA PEDIÁTRICA**

**8:36**    **CC02 - Nódulos do couro cabeludo como manifestação inicial de linfoma B de alto grau em criança de 12 meses**

**Inês Aparício Martins<sup>1</sup>, C. Valente<sup>1</sup>, A. Cordeiro<sup>2</sup>, A. Rocha<sup>2</sup>, S. Santos<sup>3</sup>, J. Baptista<sup>1</sup>, A. João<sup>1</sup>, R. Carvalho<sup>1</sup>**

<sup>1</sup> Serviço de Dermatovenereologia, Unidade Local de Saúde São José

<sup>2</sup> Serviço de Pediatria Médica, Unidade Local de Saúde São José

<sup>3</sup> Serviço de Pediatria Médica, Instituto Português de Oncologia de Lisboa

**8:42**    **CC03 - Malformações vasculares cutâneas: diagnóstico diferencial numa criança com hemorragia digestiva**

**Cláudia Brazão<sup>1</sup>; D. Mancha<sup>1</sup>; L. Sun<sup>1</sup>; S. Antunes-Duarte<sup>1</sup>; S. Fernandes<sup>1,2</sup>; L. Rodrigues<sup>3</sup>; M. Rodrigues<sup>4</sup>; P. de Vasconcelos<sup>1</sup>, L. Soares-de-Almeida<sup>1,2</sup>; P. Filipe<sup>1,2,5</sup>**

<sup>1</sup> Serviço de Dermatovenereologia, Hospital de Santa Maria, Unidade Local de Saúde Santa Maria, EPE

<sup>2</sup> Clínica Universitária de Dermatovenereologia, Faculdade de Medicina, Universidade de Lisboa

<sup>3</sup> Serviço de Pediatria, Hospital de Santa Maria, Unidade Local de Saúde Santa Maria, EPE

<sup>4</sup> Serviço de Genética Médica, Departamento de Pediatria, Unidade Local de Saúde Santa Maria, EPE

<sup>5</sup> Unidade de Investigação de Dermatologia, iMM João Lobo Antunes, Faculdade de Medicina, Universidade de Lisboa

**8:48**    **CC04 - Nódulo proliferativo atípico sobre nevo melanocítico congénito gigante**

**André Aparício Martins<sup>1</sup>, F. Martins<sup>1</sup>, K. Sousa<sup>1</sup>, J. C. Cardoso<sup>1</sup>, E. Calonje<sup>2</sup>, L. Ramos<sup>1</sup>**

<sup>1</sup> Serviço de Dermatologia e Venereologia, Unidade Local de Saúde de Coimbra

<sup>2</sup> St. John's Institute of Dermatology, St. Thomas' Hospital, Londres, Reino Unido

**PROGRAMA CIENTÍFICO****Sexta-feira, 28 de junho****08:30-10:10 Sessão de casos clínicos I [4 min + 2 min de discussão]**  
Moderadores: Hugo Schönenberger de Oliveira, Rita Guedes**DERMATOLOGIA PEDIÁTRICA**

- 8:54 **CC05 - Doença de Kawasaki incompleta: um diagnóstico desafiante**  
**Lanyu Sun<sup>1</sup>, D. Mancha<sup>1</sup>, C. Brazão<sup>1</sup>, S. Duarte<sup>1</sup>, P. de Vasconcelos<sup>1</sup>, L. Soares-de-Almeida<sup>1,2</sup>, P. Filipe<sup>1,2</sup>**  
<sup>1</sup> Serviço de Dermatovenereologia, Hospital de Santa Maria, Unidade Local de Saúde Santa Maria  
<sup>2</sup> Clínica Universitária de Dermatovenereologia, Faculdade de Medicina, Universidade de Lisboa
- 9:00 **CC06 - Doença inflamatória da pele e intestino relacionada com deleção ADAM17 – uma síndrome rara com uma nova mutação descrita**  
**Pedro Rolo Matos<sup>1</sup>, G. Rosa<sup>1</sup>, B. Granja<sup>1</sup>, R. Oliveira<sup>2</sup>, C. Costa<sup>3</sup>, I. Carvalho<sup>4</sup>, F. Azevedo<sup>1</sup>, A. Nogueira<sup>1</sup>**  
<sup>1</sup> Serviço de Dermatovenereologia, ULS São João, Porto  
<sup>2</sup> Serviço de Genética, ULS São João, Porto  
<sup>3</sup> Serviço de Anatomia Patológica, ULS São João, Porto  
<sup>4</sup> Serviço de Pediatria, ULS São João, Porto

**DOENÇA INFLAMATÓRIA**

- 9:06 **CC07 - Psoríase pustulosa grave e eczema de contacto alérgico: um desafio diagnóstico e terapêutico**  
**Catarina Cerqueira<sup>1</sup>, C. M. Nogueira<sup>1</sup>, M. Ribeiro<sup>1</sup>, A.S. Lopes<sup>1</sup>, T. M. Pereira<sup>1</sup>, C. Brito<sup>1</sup>**  
<sup>1</sup> Hospital de Braga
- 9:12 **CC08 - Psoríase pustulosa generalizada como primeira manifestação de pseudo-hipoparatiroidismo**  
**José Miguel Alvarenga<sup>1</sup>, D. Bernardo<sup>1</sup>; A. Maria Lé<sup>1</sup>; T. Torres<sup>1</sup>; G. Cunha Velho<sup>1</sup>**  
<sup>1</sup> Serviço de Dermatologia, Unidade Local de Saúde de Santo António, Porto, Portugal
- 9:18 **CC09 - Roflumilast oral no tratamento da psoríase em doente com neoplasia da próstata**  
**Ana Maria Lé<sup>1</sup>, M. Luz<sup>1</sup>, M. Caetano<sup>1,2</sup>, T. Torres<sup>1,2</sup>**  
<sup>1</sup> Serviço de Dermatologia, Unidade Local de Saúde de Santo António, Porto, Portugal  
<sup>2</sup> Instituto de Ciências Biomédicas Abel Salazar, Universidade do Porto, Porto, Portugal



## PROGRAMA CIENTÍFICO

Sexta-feira, 28 de junho

**08:30-10:10**      **Sessão de casos clínicos I** [4 min + 2 min de discussão]  
Moderadores: Hugo Schönenberger de Oliveira, Rita Guedes

### DOENÇA INFLAMATÓRIA

- 9:24      **CC10 - Casca de laranja, sinal do sulco, e eosinofilia: qual o diagnóstico?**  
**Diogo de Sousa**<sup>1</sup>, D. Mancha<sup>1</sup>, C. Ochôa Matos<sup>2</sup>, P. Vasconcelos<sup>1</sup>, L. Soares-de-Almeida<sup>1,3,4</sup>, P. Filipe<sup>1,3,4</sup>  
<sup>1</sup>Serviço de Dermatologia, Hospital de Santa Maria, Unidade Local de Saúde de Santa Maria, Lisboa, Portugal.  
<sup>2</sup>Serviço de Reumatologia, Hospital de Santa Maria, Unidade Local de Saúde de Santa Maria, Lisboa, Portugal.  
<sup>3</sup>Faculdade de Medicina da Universidade de Lisboa, Clínica Universitária de Dermatologia, Lisboa, Portugal.  
<sup>4</sup>Faculdade de Medicina, Dermatology Research Unit, Instituto de Medicina Molecular, Universidade de Lisboa, Lisboa, Portugal
- 9:30      **CC11 - Hidradenite Supurativa em Localizações Raras**  
**Madalena Pupo Correia**<sup>1,2</sup>, I. Pereira Amaral<sup>1</sup>, I. Soares<sup>1</sup>, S. Fernandes<sup>1,2</sup>, L. Soares de Almeida<sup>1,2</sup>, P. Filipe<sup>1,2,3</sup>  
<sup>1</sup> Serviço de Dermatovenerologia - Centro Hospitalar Universitário Lisboa Norte,  
<sup>2</sup> Faculdade de Medicina da Universidade de Lisboa,  
<sup>3</sup> Paulo FilipeLab – Instituto de Medicina Molecular

### GENODERMATOSE

- 9:36      **CC12 - Dupilumab no tratamento da Doença de Hailey-Hailey: relato de um caso**  
**Joana Fazendeiro Matos**<sup>1</sup>, C. Magalhães<sup>1</sup>, A. Rosca<sup>1</sup>, M. Monteiro<sup>1</sup>, C. Queirós<sup>1</sup>  
<sup>1</sup>Serviço de Dermatologia, Unidade Local de Saúde Gaia e Espinho
- 9:42      **CC13 - Leiomiomas múltiplos: a pele como pista para a doença sistémica**  
**Joana Fazendeiro Matos**<sup>1</sup>, A. Coelho<sup>2</sup>, J. Parente Freixo<sup>3</sup>, C. Queirós<sup>1</sup>  
<sup>1</sup>Serviço de Dermatologia, Unidade Local de Saúde Gaia e Espinho  
<sup>2</sup>LAP – Laboratório de Anatomia Patológica, Unilabs  
<sup>3</sup>Centro de Genética Preditiva e Preventiva, Instituto de Biologia Molecular e Celular, Instituto de Investigação e Inovação em Saúde
- 9:48      **CC14 - Síndrome de Schöpf-Schultz-Passarge – um desafio diagnóstico na 6ª década de vida**  
**Diana Bernardo**<sup>1</sup>, M. Luz<sup>1</sup>, G. C. Velho<sup>1</sup>  
<sup>1</sup>Serviço de Dermatologia, Unidade Local de Saúde de Santo António



## PROGRAMA CIENTÍFICO

### Sexta-feira, 28 de junho

**08:30-10:10** **Sessão de casos clínicos I** [4 min + 2 min de discussão]  
Moderadores: Hugo Schönenberger de Oliveira, Rita Guedes

#### INFEÇÃO E MANIFESTAÇÕES ASSOCIADAS

9:54 **CC15 - Doença de Lyme: da heterogeneidade clínica à dificuldade diagnóstica**

**Gustavo Almeida-Silva<sup>1</sup>**, S. Antunes-Duarte<sup>1</sup>, C. Brazão<sup>1</sup>, F. S. Monteiro<sup>1</sup>, I. T. Abreu<sup>1</sup>, J. Antunes<sup>1,2</sup>, P. Filipe<sup>1,2,3</sup>

<sup>1</sup> Serviço de Dermatologia, Hospital de Santa Maria, Unidade Local de Saúde Santa Maria, Lisboa, Portugal

<sup>2</sup> Clínica Universitária de Dermatologia, Faculdade de Medicina da Universidade de Lisboa, Lisboa, Portugal

<sup>3</sup> Instituto de Medicina Molecular, Lisboa, Portugal

10:00 **CC16 - Uma Zoonose como Causadora de Síndrome de Sweet**

**Madalena Pupo Correia<sup>1,2</sup>**, I. Pereira Amaral<sup>1,2</sup>, I. Soares<sup>1,2</sup>, S. Fernandes<sup>1,2</sup>, P. De-Vasconcelos<sup>1,2</sup>, L. Soares de Almeida<sup>1,2</sup>, P. Filipe<sup>1,2,3</sup>

<sup>1</sup>Serviço de Dermatovenerologia - Centro Hospitalar Universitário Lisboa Norte,

<sup>2</sup>Faculdade de Medicina da Universidade de Lisboa,

<sup>3</sup>Paulo Filipe Lab – Instituto de Medicina Molecular

**10:10-10:40** **Intervalo para café e visita à exposição técnica**

**10:40-11:10** **Conferência**

Moderadores: Cândida Fernandes, João Borges da Costa

**10:40-11:00** **O que há de novo em IST?**

João Alves

**11:00-11:20** **O papel da genómica na caracterização da 1ª e 2ª vaga do surto do vírus mpox em Portugal**

João Paulo Gomes

**11:20-12:00** **Conferência**

Moderadores: Alberto Mota, Goreti Catorze, Paulo Filipe

**«Mens sana in locus sano»**

**O arquiteto paisagista como construtor de emoções**

Paula Maria Simões



## PROGRAMA CIENTÍFICO

### Sexta-feira, 28 de junho

- 12:00-12:30**      **Fórum - Bolsa Cabral Ascensão:**  
**Explorando horizontes: experiências de estágio internacional**  
Moderadores: António F. Massa, José Carlos Cardoso, Sónia Coelho
- 12:00-12:06**      • Ana Sofia Pereira - CHUC  
                            ○ Dermatologia geral: Hospital das Clínicas, São Paulo - Brasil
- 12:06-12:12**      • Ana Gusmão Palmeiro – CHLO-HEM  
                            ○ Dermatologia Pediátrica: Hospital Infantil Universitario Niño Jesús - Madrid
- 12:12-12:18**      • Ana Carolina Figueiredo – CHUC  
                            ○ Dermite de contato - métodos diagnósticos: Serviço de Dermatologia Ocupacional e Ambiental do Skane University Hospital, Malmö, Suécia e Departamento de Dermatologia e Alergia no Hospital de Copenhaga, Gentofte, Dinamarca
- 12:18-12:24**      • Egídio Freitas – CHUSA  
                            ○ Tricologia e onicologia: Dermatology Unit, IRCCS Azienda Ospedaliero Universitaria di Bologna and Department of Experimental, Diagnostic and Specialty Medicine, Alma Mater Studiorum Università di Bologna
- 12:24-12:30**      • Maria José Guimarães - Hospital de Braga  
                            ○ Dermatoscopia: Serviço de Dermatologia, Universidade de Campania Luigi Vanvitelli, Nápoles, Itália
- 12:30-13:30**      **Intervalo para almoço**



## PROGRAMA CIENTÍFICO

Sexta-feira, 28 de junho

**13:30-14:20** Sessão de comunicações I [6 min + 2 min de discussão]  
Moderadores: João Aranha, Margarida Rato

### ALERGIA CUTÂNEA

**C01 - Provas epicutâneas de contacto em doentes com suspeita de dermite de contacto alérgica a cosméticos: um estudo retrospectivo**

Lanyu Sun<sup>1</sup>, D. Sousa<sup>1</sup>, C. Brazão<sup>1</sup>, D. Mancha<sup>1</sup>, S. Duarte<sup>1</sup>, T. Estanislau-Correia<sup>1</sup>, M. Alpalhão<sup>1,2</sup>, P. Filipe<sup>1,2</sup>

<sup>1</sup> Serviço de Dermatovenereologia, Hospital de Santa Maria, Unidade Local de Saúde Santa Maria

<sup>2</sup> Clínica Universitária de Dermatovenereologia, Faculdade de Medicina, Universidade de Lisboa

### CIRURGIA DERMATOLÓGICA

13:38 **C02 - Encerramento de dois defeitos cirúrgicos vizinhos com o mesmo retalho – série de casos**

José Alberto Ramos<sup>1</sup>, A. M. Silva<sup>1</sup>, H. Leme<sup>1</sup>, A. F. Monteiro<sup>1</sup>, F. Bonito<sup>1</sup>, D. Cerejeira<sup>2</sup>, J. Goulão<sup>1</sup>, J. Alves<sup>1</sup>

<sup>1</sup> Serviço de Dermatovenereologia, Unidade Local de Saúde de Almada-Seixal, EPE.

<sup>2</sup> Serviço de Dermatologia, Unidade Local de Saúde de Matosinhos, EPE.

13:46 **C03 - Outcome do retalho paramediano frontal na reconstrução de defeitos transfixivos do nariz**

José Alberto Ramos<sup>1</sup>, A. M. Silva<sup>1</sup>, H. Leme<sup>1</sup>, F. Bonito<sup>1</sup>, A. Monteiro<sup>1</sup>, J. Goulão<sup>1</sup>, J. Alves<sup>1</sup>

<sup>1</sup> Serviço de Dermatovenereologia, Unidade Local de Saúde de Almada-Seixal, EPE.

### CONSULTA HOSPITALAR MULTIDISCIPLINAR

13:54 **C04 - A importância da colaboração Dermatologia/Reumatologia: uma análise retrospectiva**

Dora Mancha<sup>1</sup>, C. Macieira<sup>2</sup>, C. Brazão<sup>1</sup>, L. Sun<sup>1</sup>, S. Duarte<sup>1</sup>, P. de Vasconcelos<sup>1</sup>, L. Soares-de-Almeida<sup>1,3,4</sup>, P. Filipe<sup>1,3,4</sup>

<sup>1</sup> Serviço de Dermatologia, Hospital de Santa Maria, Unidade Local de Saúde de Santa Maria

<sup>2</sup> Serviço de Reumatologia, Hospital de Santa Maria, Unidade Local de Saúde de Santa Maria

<sup>3</sup> Clínica Universitária de Dermatovenereologia, Faculdade de Medicina, Universidade de Lisboa

<sup>4</sup> Instituto de Medicina Molecular, Faculdade de Medicina, Universidade de Lisboa

**PROGRAMA CIENTÍFICO****Sexta-feira, 28 de junho****13:30-14:20 Sessão de comunicações I [6 min + 2 min de discussão]**  
Moderadores: João Aranha, Margarida Rato**DOENÇA INFLAMATÓRIA**

- 14:02 **C05 - Tildracizumab no tratamento da psoríase palmoplantar: experiência de um centro terciário**  
**Bárbara Vieira Granja<sup>1,2</sup>**, N. Gomes<sup>3</sup>, G. Pires da Rosa<sup>1,4</sup>, P. Rolo de Matos<sup>1</sup>, J. Vide<sup>1</sup>, A. Cerejeira<sup>1</sup>, F. Azevedo<sup>1</sup>, S. Magina<sup>1,2</sup>  
<sup>1</sup>Departamento de Dermatologia e Venereologia, Unidade Local de Saúde São João, Porto, Portugal  
<sup>2</sup>Departamento de Biomedicina, Faculdade de Medicina da Universidade do Porto, Porto, Portugal  
<sup>3</sup>Departamento de Dermatologia e Venereologia, Unidade Local de Saúde do Alto Minho, Viana do Castelo, Portugal  
<sup>4</sup>RISE@CINTESIS, RISE Health, Faculdade de Medicina da Universidade do Porto, Porto, Portugal
- 14:10 **C06 - Upadacitinib em doentes com Dermite Atópica grave e multirrefratária**  
**Clara Valente<sup>1</sup>**, A. Ferreirinha<sup>1</sup>, P. Farinha<sup>1</sup>, T. P. Costa<sup>1</sup>, B. Duarte<sup>1</sup>  
<sup>1</sup> Serviço de Dermatovenereologia, ULS São José

**14:20-15:05 Simpósio satélite Boehringer Ingelheim**  
**Psoríase Pustulosa Generalizada: uma conversa esclarecedora****15:05-16:05 I Simpósio do Grupo de Estudo da História da Dermatovenereologia (GEHDV)**

Moderadores: Cristiana Bastos, Francisco Menezes Brandão, Paulo Lamarão, Rui Tavares Bello

**15:05-15:10 Introdução**  
Francisco Menezes Brandão**15:10-15:40 Uma Clínica de Sífilis em Lisboa no início do século XX:**  
**Thomaz de Mello Breyner e Luís de Sá Penella no Hospital do Desterro**  
Cristiana Bastos**15:40-15:50 Introdução da Penicilina na terapêutica anti-luética em Portugal**  
Paulo Lamarão



## PROGRAMA CIENTÍFICO

### Sexta-feira, 28 de junho

**15:05-16:05**    **I Simpósio do Grupo de Estudo da História da Dermatovenereologia (GEHDV)**

Moderadores: Cristiana Bastos, Francisco Menezes Brandão, Paulo Lamarão, Rui Tavares Bello

**15:50-16:00**    **Percalços éticos na investigação da Sífilis; breves apontamentos históricos**

Rui Tavares Bello

**16:00-16:05**    **Discussão**

**16:05-16:35**    **Intervalo para café e visita à exposição técnica**

**16:35-17:35**    **Mesa-redonda: inteligência artificial (IA) na dermatologia, prós e contras**

**Moderador:** António F. Massa

**Palestrante:** Tomás Pessoa e Costa

**Participantes - painel:** Alexandre Miroux Catarino, Gilberto Pires Rosa, Maria Goreti Catorze, João Sousa, Nuno Gomes

**17:35-18:35**    **Assembleia Geral da SPDV**



**PROGRAMA CIENTÍFICO****Sábado, 29 de junho****08:45-10:15 Sessão de casos clínicos II [4 min + 2 min de discussão]**  
Moderadores: Margarida Rafael, Rui Oliveira Soares**MANIFESTAÇÃO DE DOENÇA SISTÉMICA****CC17 - Metástases cutâneas de carcinoma de células renais: a propósito de dois casos clínicos.****Mélissa M. de Carvalho**, B. Vaz Pimentel, M. Moura Valejo Coelho, A. G. Palmeiro, C. G. Castro, M. G. Catorze, R. Bajanca  
Serviço de Dermatovenereologia. Hospital de Egas Moniz. Unidade Local de Saúde de Lisboa Ocidental.**8:51 CC18 - Úlceras cutâneas como manifestação inicial de linfoma extranodal de células T/NK (do tipo nasal)****David Caetano**<sup>1</sup>, F. Martins<sup>1</sup>, A. Pinho<sup>1</sup>, M.M. Brites<sup>1</sup>, J.C. Cardoso<sup>1</sup>, C. Afonso<sup>2</sup>, J. Calvão<sup>1</sup><sup>1</sup>Serviço de Dermatologia e Venereologia, Unidade Local de Saúde de Coimbra<sup>2</sup>Serviço de Hematologia, Unidade Local de Saúde de Coimbra**8:57 CC19 - Xantoma plano difuso normolipidémico associado a gamopatia monoclonal****Catarina Cerqueira**<sup>1</sup>, C. M. Nogueira<sup>1</sup>, M. Ribeiro<sup>1</sup>, A.P. Vieira<sup>1</sup>, C.P. Araújo<sup>1</sup>, C. Brito<sup>1</sup>, J.S. Silva<sup>2</sup><sup>1</sup>Serviço de Dermatologia, Hospital de Braga<sup>2</sup>Serviço de Anatomia Patológica, Hospital de Braga**9:03 CC20 - Eritema induratum de Whitfield secundário a schistosomíase urinária****Bárbara Vieira Granja**<sup>1,2</sup>, P. Rolo de Matos<sup>1</sup>, L. Vale<sup>2,3</sup>, C. Fernandes<sup>3</sup>, E. Rios<sup>4,5</sup>, F. Azevedo<sup>1</sup>, S. Magina<sup>1,2</sup><sup>1</sup>Departamento de Dermatologia e Venereologia, Unidade Local de Saúde São João, Porto, Portugal<sup>2</sup>Departamento de Biomedicina, Faculdade de Medicina da Universidade do Porto, Porto, Portugal<sup>3</sup>Departamento de Urologia, Unidade Local de Saúde São João, Porto, Portugal<sup>4</sup>Departamento de Anatomia Patológica, Unidade Local de Saúde São João, Porto, Portugal<sup>5</sup>Departamento de Patologia, Faculdade de Medicina da Universidade do Porto, Porto, Portugal**9:09 CC21 - Manifestações orais da doença de Crohn – a peça do puzzle que faltava para o diagnóstico****André Aparício Martins**<sup>1</sup>, J. Xará<sup>1</sup>, J. C. Cardoso<sup>1</sup>, F. Portela<sup>2</sup>, J. Calvão<sup>1</sup><sup>1</sup>Serviço de Dermatologia e Venereologia, Unidade Local de Saúde de Coimbra<sup>2</sup>Serviço de Gastrenterologia, Unidade Local de Saúde de Coimbra

**PROGRAMA CIENTÍFICO****Sábado, 29 de junho****08:45-10:15 Sessão de casos clínicos II [4 min + 2 min de discussão]**  
Moderadores: Margarida Rafael, Rui Oliveira Soares**MANIFESTAÇÃO DE DOENÇA SISTÉMICA**

- 9:15 **CC22 - Úlceras vulvares: uma apresentação rara de uma doença potencialmente fatal**  
**Francisco Martins<sup>1</sup>**, J. Teixeira<sup>1</sup>, A.M. Pinheiro<sup>2</sup>, M. M. Brites<sup>1</sup>, J. C. Cardoso<sup>1</sup>, J. Calvão<sup>1</sup>  
<sup>1</sup> Serviço de Dermatologia – Unidade Local de Saúde de Coimbra  
<sup>2</sup> Serviço de Medicina Interna – Unidade Local de Saúde de Coimbra
- 9:21 **CC23 - Plasmocitose Cutânea - uma Doença Sistémica?**  
**Carlos M. Nogueira<sup>1</sup>**, J. S. Silva<sup>2</sup>, C. Cerqueira<sup>1</sup>, M. S. Ribeiro<sup>1</sup>, T. Pereira<sup>1</sup>, M. J. Guimarães<sup>1</sup>, C. Brito<sup>1</sup>  
<sup>1</sup> Serviço de Dermatovenereologia da Unidade Local de Saúde de Braga  
<sup>2</sup> Serviço de Anatomia Patológica da Unidade Local de Saúde de Braga
- 9:27 **CC24 - Paniculite como manifestação cutânea de criptococose secundária**  
**Rúben Nogueira Costa<sup>1</sup>**, P. Gomes <sup>1</sup>, M. Costa-Silva <sup>1</sup>, A. Cerejeira <sup>1</sup>, A. P. Cunha <sup>1</sup>, F. Azevedo <sup>1</sup>  
<sup>1</sup> Serviço de Dermatologia e Venereologia, Unidade Local de Saúde de São João, Porto, Portugal

**ONCOLOGIA**

- 9:33 **CC25 - Angiossarcoma cutâneo extenso como mimetizador de celulite**  
**Inês Pereira Amaral<sup>1</sup>**, I. Soares<sup>1</sup>, M. Pupo Correia<sup>1</sup>, P. de Vasconcelos<sup>1</sup>, L. Soares de Almeida<sup>1,2</sup>, P. Filipe<sup>1,2</sup>  
<sup>1</sup> Serviço de Dermatovenereologia, Hospital de Santa Maria, Unidade Local de Saúde Santa Maria  
<sup>2</sup> Clínica Universitária de Dermatovenereologia, Faculdade de Medicina, Universidade de Lisboa
- 9:39 **CC26 - Hidradenite supurativa: uma patologia complexa com potencial maligno**  
**Patrícia Moreira Gomes<sup>1</sup>**, R. Costa<sup>1</sup>; R. Coelho<sup>2</sup>; M. Mendes<sup>2</sup>; V. Garrido<sup>3</sup>; F. Azevedo<sup>1</sup>; C. Lisboa<sup>1,4</sup>  
<sup>1</sup>Serviço de Dermatologia e Venereologia, Unidade Local de Saúde de São João  
<sup>2</sup>Serviço de Cirurgia Plástica, Unidade Local de Saúde de São João  
<sup>3</sup>Serviço de Cirurgia Geral, Unidade Local de Saúde de São João  
<sup>4</sup>Departamento de Patologia e RISE@ CINTESIS, Faculdade de Medicina da Universidade do Porto

**PROGRAMA CIENTÍFICO****Sábado, 29 de junho****08:45-10:15 Sessão de casos clínicos II [4 min + 2 min de discussão]**  
Moderadores: Margarida Rafael, Rui Oliveira Soares**ONCOLOGIA**

- 9:45 **CC27 - Pembrolizumab no melanoma localmente avançado em doente hemodialisada**  
**Rúben Nogueira-Costa<sup>1</sup>, P. Gomes<sup>1</sup>, M. Costa-Silva<sup>1</sup>, I. J. Sousa<sup>2</sup>, A. P. Cunha<sup>1</sup>, F. Azevedo<sup>1</sup>**  
<sup>1</sup> Serviço de Dermatologia e Venereologia, Unidade Local de Saúde de São João, Porto, Portugal  
<sup>2</sup> Serviço de Oncologia Médica, Unidade Local de Saúde de São João, Porto, Portugal

**REAÇÃO CUTÂNEA ADVERSA A FÁRMACO**

- 9:51 **CC28 - Erupção acneiforme associado a anti-TNF: um caso clínico**  
**Ivânia Soares, I. Amaral, M. Correia, D. de Sousa, J. de Vasconcelos, L. Soares de Almeida, P. Filipe**  
Unidade Local de Saúde Santa Maria
- 9:57 **CC29 - Ulcerated papulonodules in Cronh's disease**  
**Ana Gusmão Palmeiro<sup>1</sup>, C. Amaro<sup>1</sup>, C. Chagas<sup>2</sup>, I. Viana<sup>1</sup>, R. Bajanca<sup>1</sup>**  
<sup>1</sup> Dermatology department, Hospital Egas Moniz, Lisboa, Portugal  
<sup>2</sup> Gastroenterology department, Hospital Egas Moniz, Lisboa, Portugal
- 10:03 **CC30 - Vitiligo induzido pelo dupilumab: série de casos**  
**Ana Ferreirinha<sup>1</sup>, P. Simões Farinha<sup>1</sup>, MC Fialho<sup>1</sup>, T Pessoa e Costa<sup>1</sup>, B Duarte<sup>1</sup>**  
<sup>1</sup> Departamento de Dermatovenereologia da Unidade Local de Saúde São José, Lisboa, Portugal

**VASCULITE GRANGRENOSA**

- 10:09 **CC31 - Vasculite Gangrenosa Juvenil do Escroto: Um Caso Raro com Excelente Resposta ao Tratamento**  
**João Soares<sup>1,2</sup>, M. Brites<sup>1</sup>, J. Cardoso<sup>1,2</sup>**  
<sup>1</sup> Unidade Local de Saúde de Coimbra (ULS Coimbra), <sup>2</sup>. Faculdade de Medicina da Universidade de Coimbra (FMUC)

**10:15-11:00 Simpósio satélite Sanofi**  
**Dupixent no tratamento da Dermatite Atópica e Prurigo Nodular: Avanços e atualizações****11:00-11:30 Intervalo para café e visita à exposição técnica****11:30-11:35 Homenagem ao Dr. Murta**  
João Sequeira

**PROGRAMA CIENTÍFICO****Sábado, 29 de junho****11:35-12:20** **Simpósio satélite Lilly**  
*Skin Check – factos à prova***12:20-13:30** **Almoço****13:30-15:00** **Sessão de comunicações II** [6 min + 2 min de discussão]  
**Moderadores:** Raquel Santos, Cristina Amaro**DOENÇA INFLAMATÓRIA****C07 - Hidradenite supurativa diagnosticada em idade pediátrica – epidemiologia e uso de agentes biológicos****Gilberto Pires da Rosa**<sup>1,2</sup>, M. J. Cruz<sup>1,2</sup>, B. Granja<sup>1</sup>, R. Costa<sup>1</sup>, P. Gomes<sup>1</sup>, A. Nogueira<sup>1</sup>, C. Lisboa<sup>1,2</sup>, F. Azevedo<sup>1</sup>, A. Mota<sup>1,2,3</sup><sup>1</sup> Departamento de Dermatologia e Venereologia, Unidade Local de Saúde de São João, Porto, Portugal<sup>2</sup> Faculdade de Medicina, Universidade do Porto, Porto, Portugal<sup>3</sup> CINTESIS@RISE - Center for Health Technology and Services Research, Faculty of Medicine, University of Porto, Porto, Portugal**13:38** **C08 - Caracterização do espectro clínico da balanite: um estudo observacional retrospectivo****Pedro Rolo Matos**<sup>1</sup>, G.Rosa<sup>1</sup>, B.Granja<sup>1</sup>, F.Azevedo<sup>1</sup>, C.Lisboa<sup>1,2</sup><sup>1</sup> Serviço de Dermatovenereologia, ULS São João, Porto<sup>2</sup> Departamento de Patologia, Microbiologia, CINTESIS e RISE, Faculdade de Medicina da Universidade do Porto**DERMATOLOGIA PEDIÁTRICA****13:46** **C09 - Estágio de Dermatologia Pediátrica em Portugal: avaliação da satisfação e aquisição de competências****Joana Fazendeiro Matos**<sup>1</sup>, E. O. Ferreira<sup>1,2</sup><sup>1</sup>Serviço de Dermatologia, Unidade Local de Saúde Gaia e Espinho<sup>2</sup>Grupo Português de Dermatologia Pediátrica**13:54** **C10 - Morfeia em idade pediátrica: análise retrospectiva demográfica, clínica e terapêutica de 20 anos****Cláudia Brazão**<sup>1</sup>; D. Mancha<sup>1</sup>; L. Sun<sup>1</sup>; S. Antunes-Duarte<sup>1</sup>; S. Fernandes<sup>1,2</sup>; C. Tapadinhas<sup>1,2</sup>; P. de Vasconcelos<sup>1</sup>; L. Soares-de-Almeida<sup>1,2,3</sup>; P. Filipe<sup>1,2,3</sup><sup>1</sup> Serviço de Dermatovenereologia, Hospital de Santa Maria, Unidade Local de Saúde Santa Maria, EPE<sup>2</sup> Clínica Universitária de Dermatovenereologia, Faculdade de Medicina, Universidade de Lisboa<sup>3</sup> Unidade de Investigação de Dermatologia, IMM João Lobo Antunes, Faculdade de Medicina, Universidade de Lisboa

**PROGRAMA CIENTÍFICO****Sábado, 29 de junho****13:30-15:00 Sessão de comunicações II [6 min + 2 min de discussão]**  
**Moderadores: Raquel Santos, Cristina Amaro****DERMATOLOGIA PEDIÁTRICA****14:02 C11 - Síndrome de Sturge-Weber & Sirolimus, experiência num centro terciário.****Pedro Simões Farinha<sup>1</sup>, B. Vilela<sup>1</sup>, A. Isabel Cordeiro<sup>2</sup>, C. Gouveia<sup>1</sup>**<sup>1</sup> Hospital Santo António dos Capuchos, Centro Hospitalar Universitário de Lisboa Central. Cri Dermatovenereologia<sup>2</sup> Hospital Dona Estefânia, Centro Hospitalar Universitário de Lisboa Central. Pediatria Médica**GENODERMATOSE****14:10 C12 - Naltrexona em baixa dose no pênfigo benigno familiar (Hailey-Hailey)- eficácia e perfil de segurança****Maria Cristina Fialho<sup>1</sup>; V. Tretera<sup>2</sup>; S. Gkalpakiotis<sup>2</sup>; E. Marques<sup>1,3</sup>**<sup>1</sup> Serviço de Dermato-venereologia, Hospital de Santo António dos Capuchos, Unidade Local de Saúde de São José, Lisboa, Portugal<sup>2</sup> Departamento de Dermato-venereologia, Terceira Faculdade de Medicina, Charles University e Hospital universitário Královské Vinohrady, Praga, República Checa<sup>3</sup> Departamento de Dermato-venereologia, NOVA Medical School, Universidade Nova de Lisboa, Lisboa, Portugal**INFEÇÃO E MANIFESTAÇÕES ASSOCIADAS****14:18 C13 – Zona: Evolução em 10 anos das características demográficas, clínicas e prognósticas****Inês Tribolet de Abreu<sup>1,2</sup>; J. Patrocínio<sup>1,2</sup>, G. Almeida-Silva<sup>1,2</sup>; F. S. Monteiro<sup>1,2</sup>; P. Filipe<sup>1,2,3</sup>**<sup>1</sup>Serviço de Dermatologia – Unidade Local de Saúde Santa Maria E.P.E.<sup>2</sup>Clínica Universitária de Dermatologia – Faculdade de Medicina da Universidade de Lisboa<sup>3</sup>Instituto de Medicina Molecular – Faculdade de Medicina da Universidade de Lisboa**14:26 C14 - Características Clínicas e Epidemiológicas da Infeção por Vírus Monkeypox: Experiência de um Centro****Carlos M. Nogueira<sup>1</sup>; H. Barroso<sup>2</sup>, C. Cerqueira<sup>1</sup>, M. S. Ribeiro<sup>1</sup>, T. Pereira<sup>1</sup>, C. Brito<sup>1</sup>, L. Graça<sup>2</sup>, C. Carvalho<sup>2</sup>**<sup>1</sup> Serviço de Dermatovenereologia da Unidade Local de Saúde de Braga<sup>2</sup> Serviço de Infeciologia da Unidade Local de Saúde de Braga**MANIFESTAÇÃO DE DOENÇA SISTÉMICA****14:34 C15 - Biópsia de gordura abdominal na avaliação de amiloidose sistémica - Revisitar uma técnica secular****João Teixeira<sup>1</sup>, J. Xará<sup>1</sup>, A. Coelho<sup>2</sup>, D. S. Teixeira<sup>3</sup>, J. C. Cardoso<sup>1</sup>**<sup>1</sup> Serviço de Dermatologia e Venereologia. Unidade Local de Saúde de Coimbra.<sup>2</sup> Serviço de Anatomia Patológica. Unidade Local de Saúde de Santo António.<sup>3</sup> Serviço de Dermatologia e Venereologia. Unidade Local de Saúde de Gaia e Espinho.

**PROGRAMA CIENTÍFICO****Sábado, 29 de junho****13:30-15:00 Sessão de comunicações II [6 min + 2 min de discussão]**  
**Moderadores:** Raquel Santos, Cristina Amaro**ONCOLOGIA****14:42 C16 - Estudo multicêntrico retrospectivo de Melanoma Maligno: análise de casos de 2019 a 2023****Hugo J. Leme<sup>1</sup>**, J. Ramos<sup>1</sup>, A.M. Silva<sup>1</sup>, A.I. Gouveia<sup>1</sup>, J. Alves<sup>1</sup>, J. Nogueira<sup>1</sup>, A. Ferreirinha<sup>2</sup>, C. Fialho<sup>2</sup>, B. F. Vilela<sup>2</sup>, M. Pestana<sup>2</sup>, A. João<sup>2</sup>, R. Carvalho<sup>2</sup>, C. G. Castro<sup>3</sup>, M. V. Coelho<sup>3</sup>, M. G. Catorze<sup>3</sup>, J. M. Neves<sup>1</sup><sup>1</sup> Unidade Local de Saúde Almada-Seixal<sup>2</sup> Unidade Local de Saúde de São José<sup>3</sup> Unidade Local de Saúde de Lisboa Ocidental**TRICOLOGIA****14:50 C17 - Análise estatística nosológica de 10 anos da Consulta de Tricologia, do Serviço de Dermatologia e Venereologia da Unidade de Saúde Local Gaia e Espinho****Aureliu Rosca<sup>1</sup>**, C. Magalhães<sup>1</sup>, J. Matos<sup>1</sup>, M. Monteiro<sup>1</sup>, D. Teixeira<sup>1</sup>, R. Guedes<sup>1</sup><sup>1</sup>Serviço de Dermatologia, Unidade Local de Saúde Gaia e Espinho**15:00-15:45 Simpósio satélite Pfizer**  
*Setting New Goals for Patient Management in Dermatology: Where Are We Now?***15:45-16:15 Intervalo para café e visita à exposição técnica****16:15-16:30 Apresentação dos 3 pósteres selecionados**  
**Moderadores:**  
**Catarina Queirós, Margarida Moura Valejo Coelho, Sónia Coelho****16:30-16:45 Anúncio de bolsas e prémios incluindo prémio SPDV melhor fotografia (clínica, dermatoscópica e histopatológica)****17:00 Encerramento**



## Pósteres - distribuição temática

### Alergia cutânea

- P01 Testes Epicutâneos Na Hipersensibilidade Não Imediata ao Cotrimoxazol – Será Útil?
- P02 Dermatose disseminada com padrão airborne: dois suspeitos no local do crime
- P03 Queilite de contacto alérgica a sulfitos: o alergénio do ano
- P04 Eczema de Contacto: entre Botas e Tintas

### Cirurgia dermatológica

- P05 Retalho de dupla rotação na reparação de defeitos do couro cabeludo
- P06 Reconstrução de um defeito de grandes dimensões do lábio inferior com uma técnica simples
- P07 Cirurgia de microenxerto de 1mm para tratamento do vitiligo

### Dermatologia pediátrica

- P08 Doença de Hansen paucibacilar em adolescente – relato de caso
- P09 Placas cor de pele confluentes na região lombar e abdómen em idade pediátrica
- P10 Aplasia cutis congénita tipo V com fetus papyraceous
- P11 *Peeking Skin Syndrome* – um relato de caso
- P12 Líquen plano disseminado em idade pediátrica: relato de um caso

### Dermatose purpúrica

- P13 Dermate pigmentada purpúrica – uma apresentação exuberante

### Doença autoimune

- P14 Penfigóide Bolhoso: O novo grande imitador?

### Doença inflamatória

- P15 Eritema anular eosinofílico - uma entidade a reconhecer
- P16 Pistas para a fasceíte eosinofílica: sinal do sulco e aparência em casca de laranja
- P17 Dermate urticariforme - um desafio diagnóstico e terapêutico
- P18 Queratose liquenoide crónica – o reconhecimento clínico como chave do diagnóstico
- P19 Fenómeno de Koebner e Psoríase: unidos por uma tatuagem
- P20 Um achado paradigmático de uma doença rara: dermatose pustulosa subcórnea

### Doença do tecido conjuntivo

- P21 Elastólise da derme papilar semelhante a pseudoxantoma elástico: patologia rara ou subdiagnosticada?

### Genodermatose

- P22 Doença de Darier ou algo mais?
- P23 Successful Treatment of Darier Disease with Topical 5-Fluorouracil in monotherapy: A Case Report with clinical and dermoscopic documentation



## Pósteres - distribuição temática

### Infeções e manifestações associadas

- P24 Eritema multiforme associado a herpes zoster
- P25 Manifestações cutâneas associadas a infeção por VIH: relato de um caso clínico
- P26 Úlceras inflamatórias e úlceras infecciosas associadas a doença inflamatória intestinal
- ~~P27 Verrugas anogenitais na era pós vacinação: uma patologia erradicada em mulheres jovens?~~  
[RETIRADO A PEDIDO DO AUTOR]
- P28 Micobacteriose cutânea por Mycobacterium chelonae
- P29 Infeção cutânea por Mycobacterium marinum – uma relação entre manicure e aquários
- P30 Tuberculose cutânea - a propósito de um caso clínico
- P31 Leishmaniose cutânea em doentes sob imunossuppressores: Um desafio diagnóstico e terapêutico
- P32 Sarna crostosa como apresentação de transformação fibrótica de trombocitose essencial
- P33 Lesões cutâneas serpiginosas: um diagnóstico a ter em mente.

### Laserterapia

- P34 Eficácia e Segurança do Laser PDL em Duas Dermatoses Raras
- P35 Combinação de PDL e acitretina no tratamento de verrugas

### Manifestação de doença sistémica

- P36 Eritema exsudativo multiforme em doente com glioblastoma.
- P37 Doença relacionada com IgG4 sob dupilumab
- P38 Nódulos eritematosos no abdómen: uma manifestação rara de doença sistémica
- P39 Tofo gotoso como mimetizador de carcinoma espinocelular: um achado incomum
- P40 Escleredema num doente como gamapatia monoclonal e artrite reumatóide
- P41 Eritema induratum de Bazin: uma entidade a ter em conta no diagnóstico etiológico de paniculites

### Oncologia

- P42 Doença linfoproliferativa de pequenas/médias células T CD4+ tratada com betametasona intralesional
- P43 Micose fungóide CD8+ de tipo pitíriase liquenóide: uma variante a reconhecer
- P44 Dermatofibrossarcoma protuberans: pistas dermatoscópicas para um diagnóstico precoce
- P45 Lesão Pediculada como Apresentação de Sarcoma Fibroblástico Mixo Inflamatório
- P46 Sarcoma Pleomórfico Indiferenciado – massa exofítica sangrante
- P47 Porocarcinoma: uma lesão mimetizadora de carcinoma espinocelular
- P48 Tumor de colisão: Histiocitofibroma e carcinoma basocelular- um entidade rara

### Onicologia

- P49 Half and half nails em doente com Síndrome de Alport com função renal normal





## Pósteres - distribuição temática

### Onicologia

P50 Onicólise parcial após amigdalite bacteriana aguda

### Reação cutânea adversa a fármaco

P51 Manifestações mucocutâneas associadas aos inibidores da EGFR - papel da Dermatologia na gestão do doente oncológico

P52 Paniculite secundária a ibrutinib em doente com leucemia linfocítica crónica

P53 Reação liquenoide secundária ao nivolumab

P54 Dermite flagelada e morfeia induzidas pela bleomicina

P55 Hiperpigmentação induzida pela hidroxicloroquina numa doente com síndrome anti-sintetase

P56 Psoríase Pustulosa Generalizada Secundária a Terbinafina e Tratada com Dapsona

### Tumor benigno

P57 Siringomas: longe da vista, perto do coração

P58 Siringofibroadenoma écrino: uma entidade rara

P59 Placa com Hiperhidrose e Hipertricose Focal

P60 Nódulo ulcerado da coxa revelando um diagnóstico inesperado: Hidradenoma Poroide

P61 Sinal de Hutchinson em nevo melanocítico congénito da matriz ungueal

P62 Neurotequeoma Celular na 6ª década de vida – um diagnóstico raro

P63 Tumor de células granulosas multicêntrico: um desafio diagnóstico

P64 Quisto Sinovial Metaplásico Cutâneo: Um diagnóstico inesperado

P65 Hemangioma poikilodermatous plaque-like

P66 Hemangioma elastótico adquirido: um diagnóstico diferencial importante de carcinoma basocelular

P67 Tumor de Masson: uma entidade rara

### Vasculite sistémica

P68 Arterite de Takayasu com envolvimento de pequenos vasos cutâneos - a propósito de um caso clínico



SOCIEDADE  
PORTUGUESA DE  
DERMATOLOGIA E  
VENEREOLOGIA



REUNIÃO DO VERÃO  
**ÉVORA**  
28 E 29 DE JUNHO 2024



## SIMPÓSIOS SATÉLITES

SEXTA-FEIRA, 28 DE JUNHO

<b>BOEHRINGER INGELHEIM</b>	<b>Psoríase pustulosa generalizada: uma conversa esclarecedora</b>
<b>14h10 – 14h55</b>	Prof. Tiago Torres (Hospital de Santo António) & Dr. Miguel Alpalhão (Hospital de Santa Maria)



## SIMPÓSIOS SATÉLITES

SÁBADO, 29 DE JUNHO

<b>SANOFI</b>	<b>Dupixent no tratamento da Dermatite Atópica: Avanços e atualizações</b>		
	<b>Mesa-redonda:</b>		
	Prof. <sup>a</sup> Margarida Gonçalo; Dr. <sup>a</sup> Maria João Cruz; Dr. <sup>o</sup> Bruno Duarte		
	<b>10h15 – 11h00</b>	<b>Eczema das Mãos e Pés</b>	
	<b>O Impacto da Dermatite Atópica Grave na Idade Pediátrica</b>		
	<b>Dermatite Atópica Moderada, quando iniciar o tratamento com biológicos</b>		
	<b>Q&amp;A</b>		

<b>LILLY</b>	<b>Skin check – factos à prova</b>		
	<b>Moderação:</b> Prof. Doutor Paulo Filipe		
	<b>11h35</b>	<b>Abertura</b>	Prof. Doutor Paulo Filipe
	<b>11h40</b>	<b>Psoríase</b>	Prof. Doutor Tiago Torres
	<b>11h55</b>	<b>Dermatite atópica</b>	Dr. Bruno Duarte
<b>11h35 – 12h20</b>	<b>12h10</b>	<b>Discussão e Fecho</b>	Todos



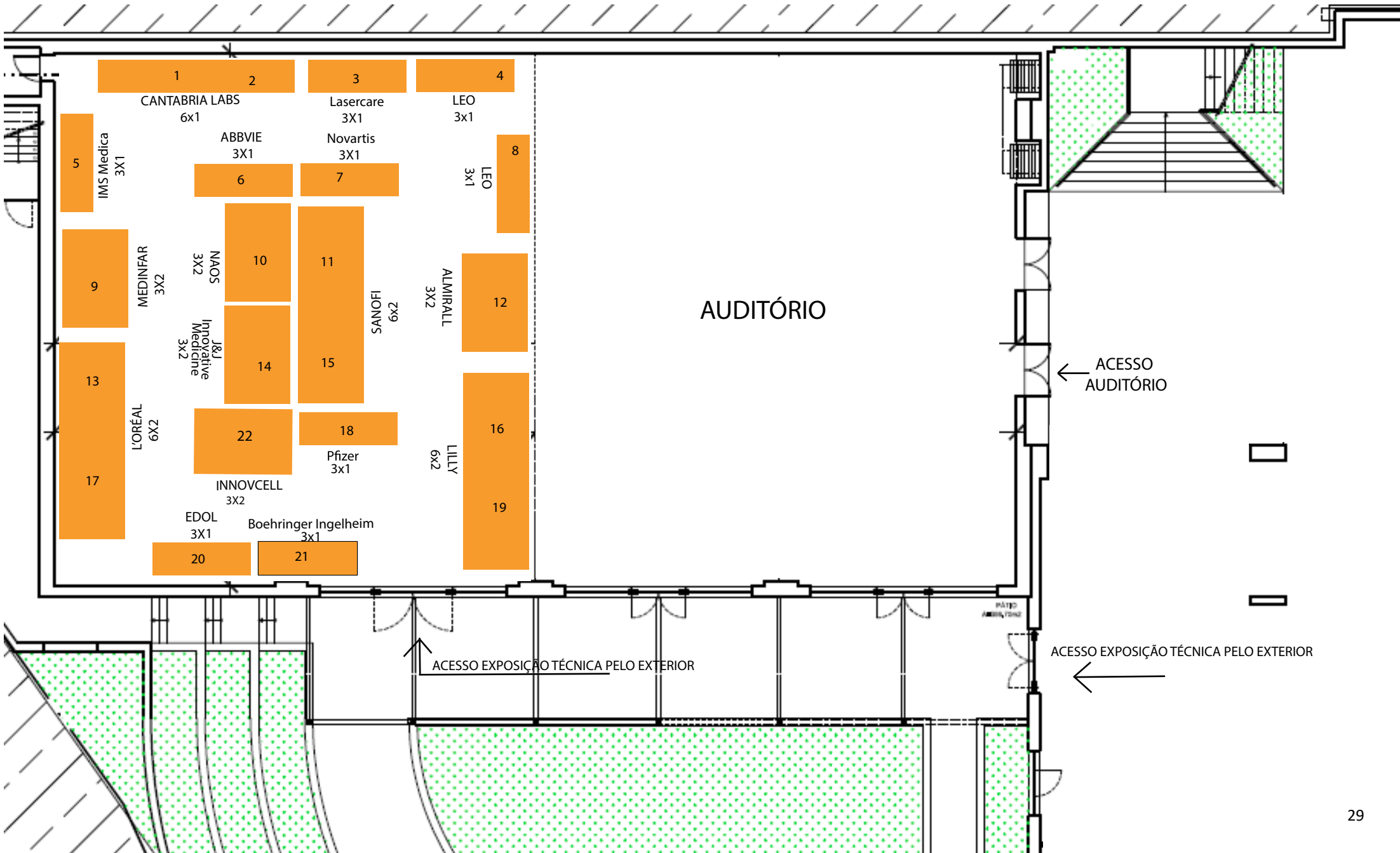
## SIMPÓSIOS SATÉLITES

**SÁBADO, 29 DE JUNHO**

<b>Setting New Goals for Patient Management in Dermatology: Where Are We Now?</b>			
<b>PFIZER</b>  <b>15h00 – 15h45</b>		<b>Welcome &amp; Introductions</b>	Dr. Pedro Mendes Bastos
	<b>15h00</b>	<b>Treatment of Dermatological Inflammatory Immune Diseases: the past, the present and the future</b>	Dr. Pedro Mendes Bastos
	<b>15h10</b>	<b>Raising the Bar in Atopic Dermatitis: Implications for Patient Care</b>	Dr. Bruno Duarte
	<b>15h25</b>	<b>Shifting Treatment Goals in Alopecia Areata: Current and Future Outlooks</b>	Prof. <sup>a</sup> Doutora Ana Pedrosa
	<b>15h40</b>	<b>Discussion and Q&amp;A</b>	



# PLANTA





## RESUMOS DAS CONFERÊNCIAS

### O que há de novo em IST

As infeções sexualmente transmissíveis (IST) são um problema global de saúde, afetando milhões de pessoas a cada ano. A sua frequência tem aumentado nas últimas décadas, sendo mais evidente nas infeções bacterianas. As IST representam um importante problema para a saúde individual, aumentam o risco de aquisição e transmissão do VIH, têm importantes consequências na saúde materno-infantil, sendo ainda um problema crescente de saúde pública, para além de terem um impacto significativo nos sistemas de saúde, devido aos altos custos associados ao diagnóstico, tratamento e prevenção.

Nesta apresentação, tendo por base as mais recentes publicações científicas assim como normas, orientações clínicas ou *guidelines* mais atualizadas, serão abordadas as principais novidades na área das IST, nomeadamente no que concerne à epidemiologia, prevenção, diagnóstico e tratamento. Serão descritas as principais novidades nas IST bacterianas, virais e parasitárias, salientando a problemática da resistência antimicrobiana e a discussão de temas atuais como a doxi-PREP.

A compreensão da importância e epidemiologia das IST assim como a atualização nesta área é essencial para o desenvolvimento de estratégias eficazes de prevenção e controlo destas.

**João Alves**



## RESUMOS DAS CONFERÊNCIAS

### O papel da genómica na caracterização da 1ª e 2ª vaga do surto do vírus *mpox* em Portugal

O surto mundial causado pelo vírus *mpox*, tendo os primeiros casos sido identificados em maio de 2022 no Reino Unido, Portugal e Espanha, causou, até fevereiro de 2024, mais de 93 mil infeções e 177 mortes, espalhadas por um total de 118 países. Não se tratando de um vírus de típica transmissão sexual, este surto mundial afetou, no entanto, essencialmente a comunidade homossexual masculina, na qual, a participação em eventos “*multispreader*” e o relato frequente de múltiplos parceiros sexuais esteve na base da rápida e exponencial disseminação do vírus. Portugal, através do Instituto Nacional de Saúde Doutor Ricardo Jorge, foi o primeiro país a sequenciar o genoma do vírus *mpox* causador deste surto mundial e o primeiro também a utilizar os dados de sequenciação, juntamente com os dados epidemiológicos, para caracterizar a dinâmica de transmissão deste vírus e perceber o papel de Portugal na disseminação internacional desta infeção. O presente seminário pretende precisamente relatar os principais resultados e conclusões da aplicação dos dados genómicos do vírus *mpox* para caracterizar tanto a 1ª vaga (Verão de 2022) como a 2ª vaga (Verão de 2023) deste surto em Portugal.

**João Paulo Gomes**



## RESUMOS DAS CONFERÊNCIAS

### **Uma clínica de sífilis em Lisboa no início do século XX: Thomaz de Mello Breyner e Luiz Sá Penella no hospital do Desterro**

Nesta apresentação analisarei documentação do espólio do Hospital do Desterro relativo aos períodos em que aí exerceram cargos de responsabilidade os médicos Thomaz de Mello Breyner (1897-1933) e Luiz Sá Penella (1933-1955); complementarei a análise com estudos sobre o comércio sexual na zona envolvente e com as anotações pessoais de Thomaz de Mello Breyner, que manteve um diário ao longo de toda a sua vida adulta.

Como textos de apoio sugiro o livro "Clinica, Arte e Sociedade" (2013)  
[https://repositorio.ul.pt/bitstream/10451/20068/1/ICS\\_CBastos\\_Clinica\\_LEN.pdf](https://repositorio.ul.pt/bitstream/10451/20068/1/ICS_CBastos_Clinica_LEN.pdf)

e os capítulos

"Entre Mundos: Thomaz de Mello Breyner e a clínica do Desterro" (2015)  
[https://repositorio.ul.pt/bitstream/10451/17808/1/ICS\\_CBastos\\_Entre\\_CLI.pdf](https://repositorio.ul.pt/bitstream/10451/17808/1/ICS_CBastos_Entre_CLI.pdf)

e

"Thomaz de Mello Breyner: o Hospital do Desterro e a Clínica de Sífilis" (2017)  
[https://repositorio.ul.pt/bitstream/10451/31741/1/ICS\\_CBastos\\_Thomas%20de%20Mello%20Breyner\\_CLI.pdf](https://repositorio.ul.pt/bitstream/10451/31741/1/ICS_CBastos_Thomas%20de%20Mello%20Breyner_CLI.pdf)

e ainda, para quem quiser ir mais longe no aspeto das *moulages*, este:

**Displayed Wounds, Encrypted Messages: Hyper-Realism and Imagination in Medical Moulages (2017)**

<https://doi.org/10.1080/01459740.2017.1331223>

**Cristiana Bastos**





## RESUMOS DAS CONFERÊNCIAS

### **"Mens sana in locus sano"**

#### **O arquitecto paisagista como construtor de emoções"**

A importância da qualidade e diversidade dos espaços públicos de pausa e de apropriação que a cidade oferece na [e para a] promoção da qualidade de vida humana, é uma das maiores preocupações da arquitetura paisagista.

A provocação dos sentidos, o despertar da criatividade e da imaginação nas experiências, o conforto, o aconchego e a segurança, são fundamentais a qualquer faixa etária e estão diretamente ligados com as emoções que sentimos e o arquiteto paisagista tem o privilégio de dominar as ferramentas e o conhecimento que lhe permitem conceptualizar e materializar esses lugares de emoções em função das necessidades de cada comunidade.

**Paula Maria Simões**

#### **Inteligência artificial na dermatologia**

O modelo atual de referenciação de doentes às consultas de Dermatologia no Sistema Nacional de Saúde (SNS), por impor uma observação prévia no âmbito dos cuidados de saúde primários, limita o acesso aos mais de 1.7 milhões de doentes sem médico de família. Nesse sentido, foi desenhado um projeto piloto - promovido pelos Serviços Partilhados do Ministério da Saúde e com início na ULS Amadora-Sintra - que propõe que o processo de triagem possa ser complementado por uma aplicação mobile, disponibilizada à população. Nesta aplicação, os doentes devem poder capturar e enviar imagens da sua pele, que são avaliadas por um algoritmo de inteligência artificial devidamente certificado como dispositivo médico. As lesões identificadas como de "alto-risco" para cancro de pele, são então encaminhadas para a equipa de Dermatologia para observação. O processo de contratação pública para aquisição da aplicação já se encontra em fase final e a equipa de Dermatologistas já iniciou funções na ULS Amadora-Sintra, permitindo que - pela primeira vez em quase 30 anos - os doentes desta ULS tenham acesso, via SNS, a consultas de Dermatologia nos seus concelhos de residência.

**Tomás Pessoa e Costa**



## HOMENAGEM AO DR. MURTA

Manuel Virgílio Gonçalves Guerreiro Murta nasceu no Rosário, Almodôvar, em 22/9/1952. Foi aluno do Liceu Nacional de Setúbal, onde concluiu o Curso Complementar dos Liceus em 1971, com média final de 15 valores. Frequentou a Faculdade de Medicina de Lisboa, tendo concluído a licenciatura em 1977, com média final de 15 valores. Após cumprir o Internato de Policlínica dos Hospitais Cíveis de Lisboa (1978/79) foi colocado no concelho de Setúbal no Serviço Médico à Periferia (1980). Em 1982 iniciou o Internato Complementar de Dermatologia e Venereologia, no Hospital de Curry Cabral, concluído com a classificação final de 18,5 valores, em janeiro de 1987. Nesse ano foi nomeado, por urgente conveniência de serviço, para o Hospital Distrital de Évora (HDE). Em 1992 foi definitivamente nomeado Assistente de Dermatologia do quadro de pessoal do HDE, sendo durante anos o único dermatologista deste Hospital, erguendo, praticamente sozinho, as bases do Serviço de Dermatologia do HDE, do qual se tornou diretor até ao seu falecimento, chefiando uma equipa com mais 2 dermatologistas do quadro hospitalar do HDE, chegados vários anos depois da fixação do Dr. Murta na Instituição. Desenvolveu uma intensa atividade assistencial, pedagógica e formativa na área da Dermatologia, amplamente reconhecida em todo o Alentejo, quer pelos seus pares, quer por toda a comunidade civil alentejana e nacional, motivando uma condecoração oficial do Estado pela obra ímpar a que se dedicou de uma forma exemplar, inclusive após a sua reforma, continuando a servir o SNS incessantemente até ao dia do seu trágico falecimento a 31/12/2023. Participou e organizou inúmeros eventos e reuniões científicas onde deixou a sua marca como o principal dinamizador da atividade assistencial e formativa na área da Dermatologia em todo o Alentejo, objetivada por o seu nome ser uma referência de profissionalismo, dedicação e humanismo para toda a população alentejana.

**João Sequeira**



## EXPOSIÇÃO



### «Aves do Alentejo», João Sousa

João Carlos Teles de Sousa é dermatologista, sócio da SPDV além de membro da Sociedade Portuguesa de Estudo das Aves (SPEA) e da associação ambientalista Almargem.

Desde a adolescência que tem especial interesse pela natureza e pela vida animal. Participa regularmente em atividades de observação de aves quer em grupo quer de modo individual. Os locais escolhidos são variados: muitos pertencem à rede nacional de áreas protegidas (parque nacional, parque natural, reserva natural, paisagem protegida e monumento natural...); outros são simplesmente lugares de passagem porque a preservação da natureza e o respeito pelo ecossistema não se restringe a áreas classificadas ou a momentos esporádicos, mas ao planeta global e a uma forma de estar.

Nessas deambulações pelo país, o João Sousa faz-se acompanhar dos binóculos e duma máquina fotográfica. Porque este amante da natureza gosta de partilhar o que vê com os colegas e amigos. A beleza que fixa nesses instantes aparentemente momentâneos resulta de horas ou dias de atenção aos ramos onde pousam as aves, aos céus por onde viajam ou às águas onde se banham, sozinhos ou em bandos sonhadores. Tudo requer paciência e dedicação.

Ele é uma enciclopédia ambulante. Não só lhes conhece os nomes como os hábitos e o timbre do seu canto. Também repete amiúde que fazemos todos parte deste planeta que é só um. O equilíbrio ou desequilíbrio de qualquer dos seus habitantes afeta todos os restantes sejam árvores, pessoas ou pássaros.

As fotografias desta exposição são de aves do Alentejo, região que escolhemos para a reunião de verão da SPDV.

Deleitamo-nos com as belíssimas imagens que nos oferece sem esquecer o principal: mais belo que o canto de um pássaro é o seu voo. Pois nem todo o canto é de alegria, mas todo o voo é de liberdade (Mia Couto).

*Maria Goreti Catorze*



## INFORMAÇÕES GERAIS

### **Sociedade Portuguesa de Dermatologia e Venereologia (SPDV)**

**Sede:** Rua dos Argonautas Nº 3 A – sala 2, 1990-014 Lisboa

Tel. +351.21 139 00 54 (Chamada para a rede fixa nacional)

Tel. +351.91 515 85 00/50 (Chamada para rede móvel nacional)

e-mail: [geral@spdv.com.pt](mailto:geral@spdv.com.pt)

<https://www.spdv.pt/>

### LOCAL DO CONGRESSO

#### **Hotel Vila Galé Évora**

Avenida Túlio Espanca,

7005-840 Évora

GPS: [N 38º 34'1.576" - W 7º 54'56.395"](#)

Telefone: (+351) 266 758 100 (chamada para rede fixa nacional)

### ACESSIBILIDADES

#### **Carro:**

Porto – Siga pela A1, A13 e A6. Sair na saída 5 na A6. Siga pela N114, cerca de 10km, o Vila Galé Évora fica no lado direito.

Lisboa - Siga pela A2 ou A12, e A6. Sair na saída 5 na A6. Siga pela N114, cerca de 10km, o Vila Galé Évora fica no lado direito.

Faro - Siga pela A22, A2 e IP2 para a N114 em Évora.

#### **Comboio:**

Consulte os horários da [CP](#) disponíveis [aqui](#).

#### **Autocarro:**

O terminal rodoviário de Évora fica em frente ao hotel Vila Galé Évora, consulte os horários dos operadores:

[Rede-Expressos](#)

[Flixbus](#)



## INFORMAÇÕES GERAIS

### LÍNGUA OFICIAL

Português

Horário do secretariado	
Sexta-feira	Sábado
8:00-17:00	8:00-16:00

### PROGRAMA SOCIAL

**Sexta-feira 28 de junho**

**Visita guiada pelo centro histórico de Évora**

**Horário: 18h45/19h00**

**Ponto de encontro: Hotel Vila Galé**

**Itinerário de visita:**

- Jardim Público de Évora
- Igreja de S. Francisco - apenas exterior
- Praça de Giraldo
- Rua 5 de Outubro (artesanato)
- Catedral de Évora - apenas exterior
- Templo Romano
- Jardim Diana (miradouro)

**No final, deslocação até ao Hotel Mar de Ar Muralhas**

**Jantar de encerramento**

**-20h30**

[Aceda aqui ao template powerpoint](#)



## ÍNDICE DE ABREVIATURAS

**CHUC - CENTRO HOSPITALAR UNIVERSITÁRIO DE COIMBA**

**CHUSA - CENTRO HOSPITALAR UNIVERSITÁRIO DE SANTO ANTÓNIO**

**CHLN (HSM) - CENTRO HOSPITALAR DE LISBOA NORTE (HOSPITAL DE SANTA MARIA)**

**CHLO (HEM) - CENTRO HOSPITALAR DE LISBOA OCIDENTAL (HOSPITAL DE EGAS MONIZ)**

**CHLC (HSAC) – CENTRO HOSPITALAR LISBOA CENTRAL (HOSPITAL SANTO ANTÓNIO DOS CAPUCHOS)**

**ULS – UNIDADE LOCAL DE SAÚDE**



## SUPLEMENTO

# Resumos dos Trabalhos submetidos

## Índice (links ativos *ctrl+click* n.º pág.)

<b>Comunicações</b> .....	<b>4</b>
<b>ALERGIA CUTÂNEA</b> .....	<b>4</b>
C01 - Provas epicutâneas de contacto em doentes com suspeita de dermite de contacto alérgica a cosméticos: um estudo retrospectivo ...	4
<b>CIRURGIA DERMATOLÓGICA</b> .....	<b>4</b>
C02 - Encerramento de dois defeitos cirúrgicos vizinhos com o mesmo retalho – série de casos.....	4
C03 - <i>Outcome</i> do retalho paramediano frontal na reconstrução de defeitos transfixivos do nariz .....	4
<b>CONSULTA HOSPITALAR MULTIDISCIPLINAR</b> .....	<b>5</b>
C04 - A importância da colaboração Dermatologia/Reumatologia: uma análise retrospectiva .....	5
<b>DOENÇA INFLAMATÓRIA</b> .....	<b>5</b>
C05 - Tildracizumab no tratamento da psoríase palmoplantar: experiência de um centro terciário.....	5
C06 - Upadacitinib em doentes com Dermite Atópica grave e multirrefratária.....	5
C07 - Hidradenite supurativa diagnosticada em idade pediátrica – epidemiologia e uso de agentes biológicos .....	6
C08 - Caracterização do espectro clínico da balanite: um estudo observacional retrospectivo .....	6
<b>DERMATOLOGIA PEDIÁTRICA</b> .....	<b>6</b>
C09 - Estágio de Dermatologia Pediátrica em Portugal: avaliação da satisfação e aquisição de competências .....	6
C10 - Morfeia em idade pediátrica: análise retrospectiva demográfica, clínica e terapêutica de 20 anos.....	7
C11 - Síndrome de Sturge-Weber & Sirolimus, experiência num centro terciário. ....	7
<b>GENODERMATOSE</b> .....	<b>7</b>
C12 - Naltrexona em baixa dose no pêfingo benigno familiar (Hailey-Hailey)- eficácia e perfil de segurança.....	7
<b>INFEÇÃO E MANIFESTAÇÕES ASSOCIADAS</b> .....	<b>8</b>
C13 - Zona: Evolução em 10 anos das características demográficas, clínicas e prognósticas .....	8
C14 - Características Clínicas e Epidemiológicas da Infecção por Vírus Monkeypox: Experiência de um Centro .....	8
<b>MANIFESTAÇÃO DE DOENÇA SISTÉMICA</b> .....	<b>8</b>
C15 - Biópsia de gordura abdominal na avaliação de amiloidose sistémica - Revisitar uma técnica secular .....	8
<b>ONCOLOGIA</b> .....	<b>9</b>
C16 - Estudo multicêntrico retrospectivo de Melanoma Maligno: análise de casos de 2019 a 2023 .....	9
<b>TRICOLOGIA</b> .....	<b>9</b>
C17 - Análise estatística nosológica de 10 anos da Consulta de Tricologia, do Serviço de Dermatologia e Venereologia da Unidade de Saúde Local Gaia e Espinho.....	9
<b>Casos Clínicos</b> .....	<b>9</b>
<b>ALERGIA CUTÂNEA</b> .....	<b>9</b>
CC01 - Efeitos dos novos tratamentos da DA na dermite de contacto alérgica - a propósito de 2 casos clínicos.....	9
<b>DERMATOLOGIA PEDIÁTRICA</b> .....	<b>10</b>
CC02 - Nódulos do couro cabeludo como manifestação inicial de linfoma B de alto grau em criança de 12 meses .....	10
CC03 - Malformações vasculares cutâneas: diagnóstico diferencial numa criança com hemorragia digestiva .....	10
CC04 - Nódulo proliferativo atípico sobre nevo melanocítico congénito gigante .....	10
CC05 - Doença de Kawasaki incompleta: um diagnóstico desafiante .....	11
CC06 - Doença inflamatória da pele e intestino relacionada com deleção ADAM17 – uma síndrome rara com uma nova mutação .....	11
<b>DOENÇA INFLAMATÓRIA</b> .....	<b>11</b>
CC07 - Psoríase pustulosa grave e eczema de contacto alérgico: um desafio diagnóstico e terapêutico.....	11
CC08 - Psoríase pustulosa generalizada como primeira manifestação de pseudo-hipoparatiroidismo.....	12
CC09 - Roflumilast oral no tratamento da psoríase em doente com neoplasia da próstata .....	12
CC10 - Casca de laranja, sinal do sulco, e eosinofilia: qual o diagnóstico?.....	12
CC11 - Hidradenite Supurativa em Localizações Raras .....	13
<b>GENODERMATOSE</b> .....	<b>13</b>
CC12 - Dupilumab no tratamento da Doença de Hailey-Hailey: relato de um caso.....	13
CC13 - Leiomiomas múltiplos: a pele como pista para a doença sistémica .....	13
CC14 - Síndrome de Schöpf-Schultz-Passarge – um desafio diagnóstico na 6ª década de vida .....	14
<b>INFEÇÃO E MANIFESTAÇÕES ASSOCIADAS</b> .....	<b>14</b>
CC15 - Doença de Lyme: da heterogeneidade clínica à dificuldade diagnóstica .....	14
CC16 - Uma Zoonose como Causadora de Síndrome de Sweet .....	14



<b>MANIFESTAÇÃO DE DOENÇA SISTÉMICA</b> .....	<b>14</b>
CC17 - Metástases cutâneas de carcinoma de células renais: a propósito de dois casos clínicos. ....	14
CC18 - Úlceras cutâneas como manifestação inicial de linfoma extranodal de células T/NK (do tipo nasal) .....	15
CC19 - Xantoma plano difuso normolipidémico associado a gamopatia monoclonal .....	15
CC20 - Eritema induratum de Whitfield secundário a schistosomiase urinária .....	15
CC21 - Manifestações orais da doença de Crohn – a peça do puzzle que faltava para o diagnóstico .....	16
CC22 - Úlceras vulvares: uma apresentação rara de uma doença potencialmente fatal .....	16
CC23 - Plasmocitose Cutânea - uma Doença Sistémica?.....	16
CC24 - Paniculite como manifestação cutânea de criptococose secundária .....	17
<b>ONCOLOGIA</b> .....	<b>17</b>
CC25 - Angiossarcoma cutâneo extenso como mimetizador de celulite .....	17
CC26 - Hidradenite supurativa: uma patologia complexa com potencial maligno.....	17
CC27 - Pembrolizumab no melanoma localmente avançado em doente hemodialisada .....	18
<b>REAÇÃO CUTÂNEA ADVERSA A FÁRMACO</b> .....	<b>18</b>
CC28 - Erupção acneiforme associado a anti-TNF: um caso clínico .....	18
CC29 - Ulcerated papulonodules in Cronh’s disease .....	18
CC30 - Vitiligo induzido pelo dupilumab: série de casos .....	18
<b>VASCULITE GANGRENOSA</b> .....	<b>19</b>
CC31 - Vasculite Gangrenosa Juvenil do Escroto: Um Caso Raro com Excelente Resposta ao Tratamento.....	19
<b>Posteres</b> .....	<b>19</b>
<b>ALERGIA CUTÂNEA</b> .....	<b>19</b>
P01 - Testes Epicutâneos Na Hipersensibilidade Não Imediata ao Cotrimoxazol – Será Útil? .....	19
P02 - Dermatose disseminada com padrão <i>airborne</i> : dois suspeitos no local do crime .....	19
P03 - Queilite de contacto alérgica a sulfitos: o alergénio do ano .....	20
P04 - Eczema de Contacto: entre Botas e Tintas.....	20
<b>CIRURGIA DERMATOLÓGICA</b> .....	<b>20</b>
P05 - Retalho de dupla rotação na reparação de defeitos do couro cabeludo .....	20
P06 - Reconstrução de um defeito de grandes dimensões do lábio inferior com uma técnica simples .....	21
P07 - Cirurgia de microenxerto de 1mm para tratamento do vitiligo .....	21
<b>DERMATOLOGIA PEDIÁTRICA</b> .....	<b>21</b>
P08 - Doença de Hansen paucibacilar em adolescente – relato de caso .....	21
P09 - Placas cor de pele confluentes na região lombar e abdómen em idade pediátrica: qual é o seu diagnóstico? .....	21
P10 - Aplasia cutis congénita tipo V com fetus papyraceous .....	22
P11 - <i>Peeking Skin Syndrome</i> – um relato de caso.....	22
P12 - Líquen plano disseminado em idade pediátrica: relato de um caso .....	22
<b>DERMATOSE PURPÚRICA</b> .....	<b>23</b>
P13 - Dermatite pigmentada purpúrica – uma apresentação exuberante.....	23
<b>DOENÇA AUTOIMUNE</b> .....	<b>23</b>
P14 - Penfigóide Bolhoso: O novo grande imitador? .....	23
<b>DOENÇA INFLAMATÓRIA</b> .....	<b>23</b>
P15 - Eritema anular eosinofílico - uma entidade a reconhecer .....	23
P16 - Pistas para a fascíte eosinofílica: sinal do sulco e aparência em casca de laranja .....	23
P17 - Dermatite urticariforme - um desafio diagnóstico e terapêutico .....	24
P18 - Queratose liquenoide crónica – o reconhecimento clínico como chave do diagnóstico .....	24
P19 - Fenómeno de Koebner e Psoríase: unidos por uma tatuagem .....	24
P20 - Um achado paradigmático de uma doença rara: dermatose pustulosa subcórnea.....	25
<b>DOENÇA DO TECIDO CONJUNTIVO</b> .....	<b>25</b>
P21 - Elastólise da derme papilar semelhante a pseudoxantoma elástico: patologia rara ou subdiagnosticada? .....	25
<b>GENODERMATOSE</b> .....	<b>25</b>
P22 - Doença de Darier ou algo mais? .....	25
P23 - Successful Treatment of Darier Disease with Topical 5-Fluorouracil in monotherapy: A Case Report with clinical and dermoscopic documentation .....	26
<b>INFEÇÃO E MANIFESTAÇÕES ASSOCIADAS</b> .....	<b>26</b>
P24 - Eritema multiforme associado a herpes zoster.....	26
P25 - Manifestações cutâneas associadas a infeção por VIH: relato de um caso clínico .....	26
P26 - Úlceras inflamatórias e úlceras infecciosas associadas a doença inflamatória intestinal.....	26
P27 - <del>Verrugas anogenitais na era pós-vacinação: uma patologia erradicada em mulheres jovens?</del> [RETIRADO A PEDIDO DO AUTOR] .....	27
P28 - Micobacteriose cutânea por <i>Mycobacterium chelonae</i> .....	27
P29 - Infeção cutânea por <i>Mycobacterium marinum</i> – uma relação entre manicure e aquários .....	27
P30 - Tuberculose cutânea - a propósito de um caso clínico .....	28





P31 - Leishmaniose cutânea em doentes sob imunossuppressores: Um desafio diagnóstico e terapêutico .....	28
P32 - Sarna crostosa como apresentação de transformação fibrótica de trombocitose essencial.....	28
P33 - Lesões cutâneas serpiginosas: um diagnóstico a ter em mente .....	29
<b>LASERTERAPIA .....</b>	<b>29</b>
P34 - Eficácia e Segurança do Laser PDL em Duas Dermatoses Raras.....	29
P35 - Combinação de PDL e acitretina no tratamento de verrugas .....	29
<b>MANIFESTAÇÃO DE DOENÇA SISTÉMICA .....</b>	<b>29</b>
P36 - Eritema exsudativo multiforme em doente com glioblastoma.....	29
P37 - Doença relacionada com IgG4 sob dupilumab.....	30
P38 - Nódulos eritematosos no abdómen: uma manifestação rara de doença sistémica .....	30
P39 - Tofo gotoso como mimetizador de carcinoma espinocelular: um achado incomum .....	30
P40 - Escleredema num doente como gamapatia monoclonal e artrite reumatóide .....	31
P41 - Eritema induratum de Bazin: uma entidade a ter em conta no diagnóstico etiológico de paniculites.....	31
<b>ONCOLOGIA .....</b>	<b>31</b>
P42 - Doença linfoproliferativa de pequenas/médias células T CD4+ tratada com betametasona intralesional.....	31
P43 - Micose fungóide CD8+ de tipo pitíriase liquenóide: uma variante a reconhecer .....	32
P44 - Dermatofibrossarcoma protuberans: pistas dermatoscópicas para um diagnóstico precoce.....	32
P45 - Lesão Pediculada como Apresentação de Sarcoma Fibroblástico Mixo Inflamatório.....	32
P46 - Sarcoma Pleomórfico Indiferenciado – massa exofítica sangrante.....	33
P47 - Porocarcinoma: uma lesão mimetizadora de carcinoma espinocelular.....	33
P48 - Tumor de colisão: Histiocitofibroma e carcinoma basocelular- um entidade rara .....	33
<b>ONICOLOGIA .....</b>	<b>33</b>
P49 - <i>Half and half nails</i> em doente com Síndrome de Alport com função renal normal.....	33
P50 - Onicólise parcial após amigdalite bacteriana aguda .....	34
<b>REAÇÃO CUTÂNEA ADVERSA A FÁRMACO .....</b>	<b>34</b>
P51 - Manifestações mucocutâneas associadas aos inibidores da EGFR - papel da Dermatologia na gestão do doente oncológico.....	34
P52 - Paniculite secundária a ibrutinib em doente com leucemia linfocítica crónica .....	34
P53 - Reação liquenoide secundária ao nivolumab.....	35
P54 - Dermite flagelada e morfeia induzidas pela bleomicina .....	35
P55 - Hiperpigmentação induzida pela hidroxicloroquina numa doente com síndrome anti-sintetase .....	35
P56 - Psoríase Pustulosa Generalizada Secundária a Terbinafina e Tratada com Dapsona .....	36
<b>TUMOR BENIGNO .....</b>	<b>36</b>
P57 - Siringomas: longe da vista, perto do coração .....	36
P58 - Siringofibroadenoma écrino: uma entidade rara.....	36
P59 - Placa com Hiperhidrose e Hipertricoso Focal.....	37
P60 - Nódulo ulcerado da coxa revelando um diagnóstico inesperado: Hidradenoma Poroide.....	37
P61 - Sinal de Hutchinson em nevo melanocítico congénito da matriz ungueal.....	37
P62 - Neurotequeoma Celular na 6ª década de vida – um diagnóstico raro .....	37
P63 - Tumor de células granulosas multicêntrico: um desafio diagnóstico .....	38
P64 - Quisto Sinovial Metaplásico Cutâneo: Um diagnóstico inesperado.....	38
P65 - Hemangioma poikilodermatous plaque-like .....	38
P66 - Hemangioma elastótico adquirido: um diagnóstico diferencial importante de carcinoma basocelular.....	38
P67 - Tumor de Masson: uma entidade rara.....	39
<b>VASCULITE SISTÉMICA .....</b>	<b>39</b>
P68 - Arterite de Takayasu com envolvimento de pequenos vasos cutâneos - a propósito de um caso clínico.....	39



## Comunicações

### ALERGIA CUTÂNEA

#### C01 - Provas epicutâneas de contacto em doentes com suspeita de dermatite de contacto alérgica a cosméticos: um estudo retrospectivo

Lanyu Sun<sup>1</sup>, D. Sousa<sup>1</sup>, C. Brazão<sup>1</sup>, D. Mancha<sup>1</sup>, S. Duarte<sup>1</sup>, T. Estanislau-Correia<sup>1</sup>, M. Alpalhão<sup>1,2</sup>, P. Filipe<sup>1,2</sup>

<sup>1</sup> Serviço de Dermatovenereologia, Hospital de Santa Maria, Unidade Local de Saúde Santa Maria

<sup>2</sup> Clínica Universitária de Dermatovenereologia, Faculdade de Medicina, Universidade de Lisboa

O crescimento no uso de cosméticos tem conduzido a um aumento da incidência de dermatite de contacto alérgica (DCA) aos mesmos. As provas epicutâneas de contacto (PEC) ajudam a confirmar a alergia aos cosméticos e a identificar os alergénios exatos responsáveis. Pretendeu-se caracterizar os doentes com suspeita de DCA a cosméticos, na consulta de Alergologia Cutânea do Hospital de Santa Maria, no período compreendido entre janeiro de 2020 e dezembro de 2023. Foram incluídos todos os doentes submetidos a PEC com a série de cosméticos, a série de perfumes e/ou com produtos cosméticos de uso pessoal durante o referente período. Identificaram-se 105 doentes, com um predomínio de doentes do género feminino (81,9%). Os doentes tiveram idades compreendidas entre 11 e 88 anos, com uma média de 45,7 anos. A manifestação clínica mais frequente foi o eczema da face. Identificaram-se 77 positividade da série básica da GPEDC, das quais 58 com relevância atual. Os principais alergénios identificados foram os metais (com destaque para o níquel e cobalto), as fragrâncias (incluindo a mistura de perfumes I e II, hidroperóxido de linalol e bálsamo de peru) e os conservantes (com predomínio da *Kathon CG* e metilisotiazolinona). Verificaram-se 23 positividade nos 87 doentes que realizaram PEC com a série de cosméticos e os dois principais alergénios identificados foram o *shellac* e galato de dodecilo. Quinze doentes realizaram PEC com a série de perfumes, resultando em 9 positividade. Por último, 51 doentes realizaram PEC com produtos cosméticos de uso pessoal, com uma positividade de 21,6%. Este estudo ilustra a importância da realização das PEC no diagnóstico dos doentes com suspeita de DCA a cosméticos.

### CIRURGIA DERMATOLÓGICA

#### C02 - Encerramento de dois defeitos cirúrgicos vizinhos com o mesmo retalho – série de casos

José Alberto Ramos<sup>1</sup>, A. M. Silva<sup>1</sup>, H. Leme<sup>1</sup>, A. F. Monteiro<sup>1</sup>, F. Bonito<sup>1</sup>, D. Cerejeira<sup>2</sup>, J. Goulão<sup>1</sup>, J. Alves<sup>1</sup>.

<sup>1</sup> Serviço de Dermatovenereologia, Unidade Local de Saúde de Almada-Seixal, EPE.

<sup>2</sup> Serviço de Dermatologia, Unidade Local de Saúde de Matosinhos, EPE.

Na prática clínica diária, o cirurgião dermatológico é confrontado frequentemente com doentes que têm mais de um cancro cutâneo e com a necessidade de excisar tumores adjacentes na região da cabeça e do pescoço. O tratamento ideal passa pela reconstrução dos defeitos resultantes com apenas uma intervenção cirúrgica, minimizando ao máximo a mobilização de tecidos moles locorregionais e o risco inadvertidamente poder lesar eventuais estruturas anatómicas importantes. Nestes casos, o planeamento de uma técnica de reconstrução apropriada é essencial.

Em situações em que os defeitos são de maior dimensão, o encerramento direto pode ser problemático devido à tensão criada no tecido que está localizado entre os defeitos. Adicionalmente, a localização do segundo tumor pode interferir com o desenho do retalho utilizado para encerramento do defeito causado pelo primeiro tumor.

A literatura descreve diversas opções de retalhos utilizados para o encerramento de defeitos únicos, contudo são poucos os trabalhos que abordam as descrições para o encerramento simultâneo de dois defeitos próximos.

Apresentamos uma série de casos de doentes operados com tumores síncronos na face, em que foi utilizado apenas um retalho para o encerramento simultâneo dos defeitos. Serão apresentados casos de retalhos de avanço (incluindo um em “puzzle” e outros utilizando os triângulos de burrow), um retalho de rotação e retalhos de transposição, designadamente bilobados.

As reconstruções de defeitos síncronos na face, em um único ato cirúrgico, representam desafios aos cirurgiões dermatológicos. Com um único retalho bem planeado, de avanço, rotação ou transposição é possível resolver casos complexos de múltiplos tumores cutâneos garantindo resultados satisfatórios.

#### C03 - Outcome do retalho paramediano frontal na reconstrução de defeitos transfixivos do nariz

José Alberto Ramos<sup>1</sup>, A. M. Silva<sup>1</sup>, H. Leme<sup>1</sup>, F. Bonito<sup>1</sup>, A. Monteiro<sup>1</sup>, J. Goulão<sup>1</sup>, J. Alves<sup>1</sup>

<sup>1</sup> Serviço de Dermatovenereologia, Unidade Local de Saúde de Almada-Seixal, EPE.

A cirurgia oncológica leva frequentemente ao desenvolvimento de defeitos cirúrgicos significativos. A reconstrução de defeitos do nariz, uma localização frequente de cancro cutâneo, pode ser complexa sobretudo nos casos de defeitos transfixivos. O retalho paramediano frontal é um retalho interpolado clássico, e que tem sido usado com sucesso na reparação de defeitos extensos do nariz.

Apresentamos quatro casos clínicos em que o retalho paramediano frontal foi utilizado na reconstrução de defeitos transfixivos do nariz com elevada taxa de sucesso.

O primeiro caso corresponde a um basalioma da asa esquerda do nariz. O segundo caso corresponde a um basalioma da asa esquerda do nariz com extensão ao lábio cutâneo superior. O terceiro corresponde a um doente com um tumor da asa direita que foi inicialmente excisado (com exérese incompleta da lesão) e encerrado com retalho interpolado nasogeniano e retalho de transposição do dorso do nariz. Este último foi complicado de necrose do retalho. Assim, o doente foi novamente intervencionado, criando um defeito transfixivo que foi reconstruído de forma bem sucedida com o retalho paramediano frontal. O último caso corresponde a um carcinoma espinocelular da asa direita do nariz. Em dois dos quatro casos foram necessários três tempos cirúrgicos. Não foram verificadas complicações como hemorragia pós-operatória ou necrose do retalho. Destacamos os excelentes resultados funcionais e estéticos que foram alcançados em todos os pacientes.

Em conclusão, o retalho paramediano frontal constitui uma escolha ótima na reconstrução de defeitos do nariz, em extensão e espessura, em particular na reconstrução de defeitos transfixivos com baixas taxas de complicações. A salientar a necessidade, na maioria dos casos, de um terceiro tempo cirúrgico para aprimoramento do contorno do retalho.



## CONSULTA HOSPITALAR MULTIDISCIPLINAR

### C04 - A importância da colaboração Dermatologia/Reumatologia: uma análise retrospectiva

Dora Mancha<sup>1</sup>, C. Macieira<sup>2</sup>, C. Brazão<sup>1</sup>, L. Sun<sup>1</sup>, S. Duarte<sup>1</sup>, P. de Vasconcelos<sup>1</sup>, L. Soares-de-Almeida<sup>1,3,4</sup>, P. Filipe<sup>1,3,4</sup>

<sup>1</sup>Serviço de Dermatologia, Hospital de Santa Maria, Unidade Local de Saúde de Santa Maria

<sup>2</sup>Serviço de Reumatologia, Hospital de Santa Maria, Unidade Local de Saúde de Santa Maria

<sup>3</sup>Clínica Universitária de Dermatovenereologia, Faculdade de Medicina, Universidade de Lisboa

<sup>4</sup>Instituto de Medicina Molecular, Faculdade de Medicina, Universidade de Lisboa

A colaboração entre a Dermatologia e a Reumatologia é fundamental. A Dermatologia é essencial, por um lado, para o diagnóstico dos sinais/expressão cutânea de doenças reumáticas. Por outro, o diagnóstico e a abordagem do envolvimento articular e sistémico destas doenças requerem necessariamente a avaliação pela Reumatologia.

Este estudo retrospectivo tem como objetivo caracterizar a casuística da consulta bi-disciplinar Dermatologia/Reumatologia do Hospital de Santa Maria. Foi elaborado através da análise de uma base de dados criada para o efeito, e onde foram introduzidos todos os doentes assistidos no período compreendido entre 07/2022 e 04/2024 (22 meses). Neste período foram efetuadas 79 consultas que corresponderam a 73 doentes, dos quais 57 (78%) pertenciam ao sexo feminino. A média de idade foi de 51 ( $\pm 16,9$ ) anos, com um mínimo de 20 anos e um máximo de 85 anos. A maioria dos doentes foi referenciada a partir da consulta de Reumatologia (90%). As doenças reumáticas que mais frequentemente motivaram a referência foram: lúpus eritematoso sistémico e formas exclusivas de lúpus cutâneo, artrite reumatoide e síndrome de Sjögren. Os principais motivos para a referência foram (i) a investigação e diagnóstico diferencial de manifestações cutâneas (ii) otimização da terapêutica do ponto de vista cutâneo (iii) avaliação do grau de envolvimento sistémico e (iv) apoio na decisão terapêutica em casos refratários a múltiplas linhas de tratamento. A consulta bi-disciplinar Dermatologia/Reumatologia do Hospital de Santa Maria tem por principal objetivo a observação de doentes com o diagnóstico de doenças imunomediadas do tecido conjuntivo associadas a manifestações cutâneas e reumáticas, excluindo a dermatomiosite e a artrite psoriática que são observadas em consultas especialmente dedicadas. A interface Dermatologia/Reumatologia contribui para uma melhor e mais célere marcha e acuidade diagnósticas, otimização da gestão do tratamento, e da terapêutica farmacológica em particular, beneficiando o prognóstico destes doentes.

## DOENÇA INFLAMATÓRIA

### C05 - Tildracizumab no tratamento da psoríase palmoplantar: experiência de um centro terciário

Bárbara Vieira Granja<sup>1,2</sup>, N. Gomes<sup>3</sup>, G. Pires da Rosa<sup>1,4</sup>, P. Rolo de Matos<sup>1</sup>, J. Vide<sup>1</sup>, A. Cerejeira<sup>1</sup>, F. Azevedo<sup>1</sup>, S. Magina<sup>1,2</sup>

<sup>1</sup>Departamento de Dermatologia e Venereologia, Unidade Local de Saúde São João, Porto, Portugal

<sup>2</sup>Departamento de Biomedicina, Faculdade de Medicina da Universidade do Porto, Porto, Portugal

<sup>3</sup>Departamento de Dermatologia e Venereologia, Unidade Local de Saúde do Alto Minho, Viana do Castelo, Portugal

<sup>4</sup>RISE@CINTESIS, RISE Health, Faculdade de Medicina da Universidade do Porto, Porto, Portugal

**Introdução:** O tildracizumab é um anticorpo monoclonal humanizado que se liga especificamente à subunidade p19 da interleucina (IL)-23 e está aprovado para o tratamento da psoríase em placas moderada a grave. No entanto, a sua evidência na psoríase palmoplantar é escassa.

**Métodos:** Foram revistos os registos clínicos de doentes com psoríase palmoplantar e psoríase em placas com envolvimento palmoplantar, tratados com tildracizumab desde janeiro de 2022 no Centro Hospitalar Universitário de São João. Foram excluídos os doentes com participação em ensaios clínicos.

**Resultados:** Foram incluídos 10 doentes com idade média de  $64,8 \pm 6,1$  (58-77) anos e duração média da doença de  $12,7 \pm 9,4$  (2-30) anos. Destes, sete apresentavam psoríase em placas com envolvimento palmoplantar e 30,0% apresentavam psoríase exclusivamente palmoplantar. Com exceção de três doentes, todos foram submetidos a tratamento sistémico convencional e 50,0% foram previamente tratados com outros medicamentos biotecnológicos, incluindo inibidores de TNF- $\alpha$ , anti-IL17 e anti-IL12/23. Em 50,0% (n=5) dos casos, o tildracizumab correspondeu à terceira linha de tratamento ou superior. A média do índice de gravidade da área da psoríase (PASI) e do índice de gravidade da área da psoríase palmoplantar (ppPASI) antes da introdução do tildracizumab foi de  $6,0 \pm 4,2$  (2-12) e  $15,2 \pm 14,6$  (3-52), respetivamente. Todos os doentes foram tratados com a dose padrão de tildracizumab: injeção subcutânea de 100 mg na semana 0,4 e a cada 12 semanas. O período de seguimento foi de 4 semanas em dois, 28 semanas em três e 52 semanas em cinco deles. De acordo com a última avaliação, as médias de PASI e ppPASI foram  $1,3 \pm 1,0$  (0-3) e  $6,8 \pm 16,1$  (0-52), respetivamente. Cinquenta por cento dos doentes (n=5) alcançaram ppPASI  $\leq 0,5$ , com resposta completa (ppPASI = 0) em dois deles. Até ao momento, não foi alcançada uma resposta satisfatória em três doentes, um dos quais interrompeu o tildracizumab à semana 28 por ausência de resposta. Nenhum efeito adverso foi reportado.

**Discussão:** O tildracizumab é potencialmente eficaz no tratamento da psoríase palmoplantar, contudo, são necessários estudos controlados e com maior número de doentes.

### C06 - Upadacitinib em doentes com Dermite Atópica grave e multirrefratária

Clara Valente<sup>1</sup>, A. Ferreirinha<sup>1</sup>, P. Farinha<sup>1</sup>, T. P. Costa<sup>1</sup>, B. Duarte<sup>1</sup>

<sup>1</sup>Serviço de Dermatovenereologia, ULS São José

O upadacitinib é um inibidor da janus cínase (iJAK) 1 aprovado para o tratamento de doentes com Dermite Atópica (DA) moderada-a-grave. Atualmente, a sua prescrição está apenas acessível através do Programa de Acesso Precoce (PAP) do Infarmed, destinando-se, no caso dos adultos, a doentes com DA refratários ou com contra-indicação a pelo menos dois imunossuppressores sistémicos convencionais, dupilumab e baricitinib.

Conduziu-se um estudo observacional prospetivo na Consulta Multidisciplinar de DA com o objetivo de avaliar a eficácia e segurança deste fármaco. Avaliou-se a resposta clínica objetiva e subjetiva às semanas 0/6/16/26. Foram elegíveis para análise 14 doentes adultos (idade média 29,9A; 64,3% sexo masculino) aprovados pelo PAP do Infarmed. Todos foram medicados com upadacitinib 30mg/dia e apresentavam falência prévia a prednisolona, ciclosporina, metotrexato, dupilumab e baricitinib.

Em apenas 6 semanas foram observadas melhorias significativas em todas os scores subjetivos e objetivos. Registou-se uma redução média de 71,3% no EASI, 66,4% no *itch*-NRS e 62,7% no *sleep*-NRS. Às semanas 16 e 26 os resultados foram também favoráveis, com 72,7% e 50,0% dos doentes, respetivamente, a atingirem resposta EASI-75. Observaram-se efeitos adversos ligeiros em 42,9% dos doentes, sendo os mais comuns o acne vulgar (28,6%) e dislipidemia (14,2%). No período de estudo apenas um doente suspendeu o fármaco por falência terapêutica.

Apresentamos uma subpopulação de 14 doentes com DA grave e resistente a múltiplas linhas de tratamento, incluindo biotecnológicos e iJAK, onde o upadacitinib 30mg/dia demonstrou efetividade robusta desde a semana 6. Destacamos ainda que todos os doentes foram previamente expostos a outro iJAK, demonstrando a possibilidade de trocas bem-sucedidas dentro



desta classe. O perfil de segurança foi satisfatório e concordante com o já conhecido dos ensaios clínicos.

Em conclusão, destacamos o upadacitinib como uma opção terapêutica robusta na DA, inclusive em doentes multirrefratários a terapêuticas sistêmicas convencionais e avançadas.

### C07 - Hidradenite supurativa diagnosticada em idade pediátrica – epidemiologia e uso de agentes biológicos

**Gilberto Pires da Rosa<sup>1,2</sup>, M. J. Cruz<sup>1,2</sup>, B. Granja<sup>1</sup>, R. Costa<sup>1</sup>, P. Gomes<sup>1</sup>, A. Nogueira<sup>1</sup>, C. Lisboa<sup>1,2</sup>, F. Azevedo<sup>1</sup>, A. Mota<sup>1,2,3</sup>**

<sup>1</sup> Departamento de Dermatologia e Venereologia, Unidade Local de Saúde de São João, Porto, Portugal

<sup>2</sup> Faculdade de Medicina, Universidade do Porto, Porto, Portugal

<sup>3</sup> CINTESIS@RISE - Center for Health Technology and Services Research, Faculty of Medicine, University of Porto, Porto, Portugal

#### Introdução

A literatura mais recente aponta para uma distribuição bimodal da hidradenite supurativa (HS), com um primeiro pico no final da adolescência. São escassos os estudos dedicados à HS pediátrica, especialmente no que concerne o uso de agentes biotecnológicos. Materiais e métodos

Análise retrospectiva dos doentes diagnosticados com HS abaixo dos 18 anos num hospital universitário terciário. Foram recolhidos dados sobre as características clínicas e terapêuticas utilizadas.

#### Resultados

Foram incluídos 27 doentes (21 do sexo feminino, 78%), com idade mediana ao diagnóstico de 15 anos (de 8 a 17 anos). O tempo médio dos primeiros sintomas até ao diagnóstico foi 25 meses. 67% dos doentes (n=18) apresentavam excesso ponderal/obesidade. Ao diagnóstico, 56% dos doentes (n=15) apresentavam estadio I de Hurley, 26% estadio III (n=7), e 19% estadio II (n=5). Foram utilizados fármacos biotecnológicos em 41% dos doentes (n=11). A idade mediana de início de biotecnológico foi 17 anos (14-17 anos). O adalimumab (n=11) apresentou falência primária (ausência de resposta em 4 meses) em 2 doentes, secundária em 5 doentes, e eficácia mantida em 4 doentes. Em 4 doentes foi efetuada intensificação de dose (80mg/semanalmente), sem benefício terapêutico. O ustecinumab (n=4) apresentou falência primária em 1 doente, com eficácia mantida nos restantes 3. O infliximab (n=2) apresentou falência secundária nos dois casos, e o secucinumab (n=2) apresentou falência primária em 1 doente, com eficácia mantida no outro. A terapêutica com biotecnológico demonstrou associação com a presença de excesso ponderal/obesidade (p=0.042) e com a realização de cirurgia (p=0.010).

#### Discussão

Os dados corroboram um atraso significativo no diagnóstico da HS pediátrica e reforçam a relevância do excesso ponderal nesta faixa etária. Apesar de ainda não esclarecido o mecanismo fisiopatológico que permita uma escolha personalizada de biotecnológico, os dados reforçam o papel do adalimumab, e o ustecinumab (mesmo *off-label*) surge como opção em adolescentes.

### C08 - Caracterização do espectro clínico da balanite: um estudo observacional retrospectivo

**Pedro Rolo Matos<sup>1</sup>, G.Rosa<sup>1</sup>, B.Granja<sup>1</sup>, F.Azevedo<sup>1</sup>, C.Lisboa<sup>1,2</sup>**

<sup>1</sup> Serviço de Dermatovenereologia, ULS São João, Porto

<sup>2</sup> Departamento de Patologia, Microbiologia, CINTESIS e RISE, Faculdade de Medicina da Universidade do Porto

Balanite é definida como inflamação da glândula do pénis. Abrange uma ampla variedade de patologias não relacionadas com apresentação clínica semelhante. A maioria dos casos está relacionada a higiene inadequada. Fatores predisponentes incluem diabetes *mellitus*, obesidade e trauma. A infecção por *Candida* é a causa infecciosa mais comum.

Foi realizada uma análise retrospectiva dos doentes referenciados por balanite a uma consulta de Doenças de Transmissão Sexual (DTS) num hospital terciário no porto na última década (2013-2023). Foram avaliados parâmetros como a idade, história prévia de DTS, antecedentes de diabetes *mellitus*, terapêutica imunossupressora, meios auxiliares de diagnóstico como cultura de exsudatos ou biópsia cutânea, opções terapêuticas, complicações e *follow up*.

Foram avaliados 204 doentes. Destes, 31 (15,2%) foram referenciados por balanite mas não tinham lesões aquando da observação e foram excluídos do estudo.

Os doentes com balanite clinicamente objetivável tinham uma média de idade de 51 anos. Seis (3.4%) tinham história de DTS prévia (hepatite B, HIV, Gonorreia, Clamídea e Neurosífilis). Diabetes *mellitus* era uma comorbilidade em 22 (12.7%). Exceto 3 doentes, todos eram circuncidados. O tempo médio entre os sintomas iniciais e a consulta foi de 1.2 anos.

Em relação ao diagnóstico, o mais comum foi balanite inespecífica (24.9%) seguido por líquen escleroso (21.4%), líquen plano (17.3%), balanite de Zoon (14.5%), balanite por *Candida* (8.7%) e psoríase genital (6.4%).

Dos 173 doentes, 79 (45.6%) foram submetidos a biópsia. A histologia revelou líquen escleroso em 29.1%, seguido por resultados não específicos em 22.7%, balanite liquenoide/líquén plano em 16.4% e balanite de Zoon em 15.2%. Carcinoma epidermóide do pénis foi confirmado por biópsia em 4.6% dos doentes avaliados.

Este estudo focou-se nos doentes referenciados a um hospital terciário e avaliou os diagnósticos clínicos e histológicos mais frequentes. A biópsia é útil se o diagnóstico é incerto e se há suspeita de uma etiologia neoplásica.

## DERMATOLOGIA PEDIÁTRICA

### C09 - Estágio de Dermatologia Pediátrica em Portugal: avaliação da satisfação e aquisição de competências

**Joana Fazendeiro Matos<sup>1</sup>, E. O. Ferreira<sup>1,2</sup>**

<sup>1</sup>Serviço de Dermatologia, Unidade Local de Saúde Gaia e Espinho

<sup>2</sup>Grupo Português de Dermatologia Pediátrica

Introdução: O estágio de Dermatologia Pediátrica é parte integrante do programa formativo do internato de Formação Específica de Dermatovenereologia vigente atualmente em Portugal, tendo uma duração obrigatória de 6 meses. Até à data, não existem dados portugueses sobre a satisfação e aquisição de competências com o mesmo.

Material e Métodos: Os objetivos principais deste estudo foram a avaliação da satisfação e aquisição de competências após realização do estágio de Dermatologia Pediátrica. Teve como alvo recém-especialistas que terminaram o internato nos anos de 2021, 2022 e 2023 e internos que tivessem iniciado ou concluído o estágio à data de divulgação do questionário. Os participantes responderam a um questionário anónimo, elaborado no *Google Forms*, composto por 26 questões, distribuídas por 5 secções que incluíam: (1) características demográficas; (2) experiência pessoal durante o estágio; (3) aquisição de competências; (4) satisfação e (5) perspetivas futuras.

Resultados: Foi possível obter 49 respostas de um total de 68 participantes elegíveis (taxa de respostas de 72,1%). A maioria dos participantes referiu estar muito satisfeito (49%) ou satisfeito (36,7%) com o seu estágio, apontando como fatores determinantes para a qualidade do mesmo: diversidade de doentes (93,9%), número de doentes observados (83,7%) e qualidade da prática clínica exercida (79,6%). Em termos de competências adquiridas, 8,2% (n=4) referiu sentir-se totalmente competente, 49% (n=24) muito competente e 40,8% (n=20) moderadamente competente na abordagem dos doentes pediátricos. Por fim, 40,8% (n=20) dos participantes referiu pretender dedicar-se à área da Dermatologia Pediátrica no futuro.

Discussão: No geral, a maioria dos respondedores refere estar satisfeito com o seu estágio de Dermatologia Pediátrica, apresentando níveis moderados ou altos de confiança na abordagem das doenças dermatológicas em idade pediátrica. A análise da perceção dos internos permite a contínua melhoria



e adaptação do programa de internato, de forma a melhorar a qualidade do mesmo.

### C10 - Morfeia em idade pediátrica: análise retrospectiva demográfica, clínica e terapêutica de 20 anos

**Cláudia Brazão<sup>1</sup>; D. Mancha<sup>1</sup>; L. Sun<sup>1</sup>; S. Antunes-Duarte<sup>1</sup>; S. Fernandes<sup>1,2</sup>; C. Tapadinhas<sup>1,2</sup>; P. de Vasconcelos<sup>1</sup>; L. Soares-de-Almeida<sup>1,2,3</sup>; P. Filipe<sup>1,2,3</sup>**

<sup>1</sup> Serviço de Dermatovenereologia, Hospital de Santa Maria, Unidade Local de Saúde Santa Maria, EPE

<sup>2</sup> Clínica Universitária de Dermatovenereologia, Faculdade de Medicina, Universidade de Lisboa

<sup>3</sup> Unidade de Investigação de Dermatologia, IMM João Lobo Antunes, Faculdade de Medicina, Universidade de Lisboa

A morfeia é uma doença imunomediada que condiciona espessamento cutâneo, sendo a variante mais comum de esclerodermia em crianças. É mais frequente no género feminino, entre os 6 e 9 anos, existindo formas congénitas. Classifica-se em limitada, generalizada, linear, profunda e mista, podendo coexistir manifestações extracutâneas. Habitualmente tem bom prognóstico, mas pode associar-se a importante morbidade. Este estudo teve como objetivo caracterizar a morfeia em idade pediátrica, avaliando características demográficas, clínicas, laboratoriais e histopatológicas, terapêutica e evolução.

Realizou-se um estudo retrospectivo dos casos de morfeia em idade pediátrica, confirmados por biópsia cutânea na Unidade Local de Saúde Santa Maria, durante 20 anos (2004 a 2023).

Avaliaram-se 37 doentes, com predomínio do género feminino (59,5%) e de caucasianos (81,1%). A média de idades era 7,8±2,9 anos, com 2 casos congénitos. O subtipo limitado foi o mais comum (67,6% em placas e 2,7% guttata), seguido pela morfeia linear (21,6%) e generalizada (8,1%). A distribuição era assimétrica em 62,2% dos casos. As formas localizadas acometiam os membros inferiores (47,1%), tronco (29,4%), membros superiores (10,6%) e face (2,9%). Manifestações extracutâneas estavam presentes em 10,8% dos doentes. Em 8 casos, verificou-se encurtamento do membro afetado e restrição do movimento. Todos os doentes receberam terapêutica tópica (corticosteroides e inibidores da calcineurina): 27 em monoterapia e 10 como adjuvante de terapêutica sistémica (corticosteroides orais, metotrexato e micofenolato de mofetil). Para além da Dermatologia, 35,1% dos doentes eram seguidos em Reumatologia e Medicina Física e Reabilitação. Na maioria dos doentes, observou-se melhoria clínica.

Este estudo ilustra o vasto espectro clínico e gravidade variável da morfeia em crianças, corroborando a importância da Dermatologia Pediátrica no seguimento destes doentes. A confirmação histológica é frequentemente necessária para excluir diagnósticos diferenciais, sendo fundamental a colaboração multidisciplinar para um diagnóstico e tratamento adequados, melhorando assim o prognóstico e qualidade de vida destas crianças.

### C11 - Síndrome de Sturge-Weber & Sirolimus, experiência num centro terciário.

**Pedro Simões Farinha<sup>1</sup>, B. Vilela<sup>1</sup>, A. Isabel Cordeiro<sup>2</sup>, C. Gouveia<sup>1</sup>**

<sup>1</sup> Hospital Santo António dos Capuchos, Centro Hospitalar Universitário de Lisboa Central. Cri Dermatovenereologia

<sup>2</sup> Hospital Dona Estefânia, Centro Hospitalar Universitário de Lisboa Central. Pediatria Médica

A Síndrome de Sturge-Weber (SSW) é uma malformação vascular congénita rara, evidenciada por uma malformação capilar facial denominada "mancha vinho do Porto" e uma malformação capilar-venosa leptomenígea, com afeção cerebral e ocular. Estas anomalias vasculares estão associadas a distúrbios neurológicos e oftalmológicos específicos. A SSW relaciona-se com mutações somáticas ativadoras nos genes GNAQ e GNA11. As manifestações

neurológicas da SSW, que podem ser progressivas, incluem convulsões, défices neurológicos focais e alterações no desenvolvimento psicomotor. Já as características oftalmológicas englobam glaucoma e malformações vasculares capilares-venosas em estruturas como a conjuntiva, episclera, coróide e retina.

O sirolimus, um inibidor da via mTOR, tem sido explorado noutras malformações vasculares e emerge como uma terapia potencialmente promissora para a SSW. Observou-se uma expressão aumentada de S6 fosforilado, um alvo a jusante da sinalização AKT, em amostras teciduais de doentes, sugerindo que a mutação no GNAQ possa hiperativar as vias PI3K/AKT/mTOR na SSW. Esta descoberta apoia o potencial benefício do tratamento com sirolimus, que tem demonstrado efeitos benéficos na redução de eventos paroxísticos, como acidentes vasculares cerebrais e convulsões, e na desaceleração da progressão das malformações vasculares. Este estudo contempla uma revisão de cinco casos clínicos atualmente sob acompanhamento num centro terciário, integrando uma consulta multidisciplinar de dermatologia pediátrica e pediatria médica. O principal objetivo é investigar a relação entre a fisiopatologia da SSW, suas manifestações clínicas e a utilização emergente do sirolimus. Adicionalmente, discute-se o perfil de segurança deste fármaco e as medidas de vigilância recomendadas.

Este resumo destaca a relevância de abordagens terapêuticas inovadoras como o sirolimus no tratamento da SSW, considerando a

## GENODERMATOSE

### C12 - Naltrexona em baixa dose no pênfigo benigno familiar (Hailey-Hailey)- eficácia e perfil de segurança

**Maria Cristina Fialho<sup>1</sup>; V. Tretera<sup>2</sup>; S. Gkalpakiotis<sup>2</sup>; E. Marques<sup>1,3</sup>**

<sup>1</sup> Serviço de Dermato-venereologia, Hospital de Santo António dos Capuchos, Unidade Local de Saúde de São José, Lisboa, Portugal

<sup>2</sup> Departamento de Dermato-venereologia, Terceira Faculdade de Medicina, Charles University e Hospital universitário Královské Vinohrady, Praga, República Checa

<sup>3</sup> Departamento de Dermato-venereologia, NOVA Medical School, Universidade Nova de Lisboa, Lisboa, Portugal

Introdução: O pênfigo benigno familiar ou doença de Hailey-Hailey (DHH) é uma dermatose bolhosa hereditária rara. Manifesta-se com placas eritemato-descamativas e fissuras predominantemente nas pregas. Nenhuma terapêutica se mostrou muito eficaz, porém a naltrexona em baixa dose (NBD) (3-4.5mg/dia) tem sido reportada como promissora. O objetivo deste estudo foi avaliar a eficácia e segurança da NBD em doentes com DHH. Métodos: Trata-se de um estudo unicêntrico, prospectivo, não randomizado, no qual foram incluídos um total de sete doentes adultos com o diagnóstico de DHH confirmado histologicamente e doença moderada-grave (BSA (Body Surface Area) 3% a 4%, DLQI (Dermatology Life Quality Index) 6 a 10). Excluíram-se doentes que tivessem recebido terapêutica sistémica para DHH nas doze semanas ou tópicos nas quatro semanas antes do início do estudo. O tempo médio de seguimento foi 9 meses. A naltrexona foi administrada em monoterapia, com doses entre 3 e 4.5mg/dia. A eficácia foi monitorizada através das escalas BSA e DLQI.

Resultados: Apenas um doente (14%) mostrou alguma melhoria; em cinco doentes (71%) não se observou qualquer melhoria do seu estado, ou sofreram uma recaída após curta melhoria inicial. Não se reportaram eventos adversos durante o período de estudo.

Discussão: Uma percentagem significativa (71%) de doentes não responderam ou recaíram após uma resposta inicial a NBD. Pequenas séries de casos com respostas favoráveis à NBD foram reportadas, contudo séries maiores parecem corroborar os nossos achados. Ajustes de dose ao peso (0.1mg/kg) foram propostos para aumentar a eficácia.

Conclusão: A NBD é uma opção segura no tratamento de DHH, contudo a taxa de resposta parece ser baixa. A realização de estudos multicêntricos



randomizados com diferentes doses permitirão otimizar a utilização deste fármaco no futuro na DHH.

## INFEÇÃO E MANIFESTAÇÕES ASSOCIADAS

### C13 - Zona: Evolução em 10 anos das características demográficas, clínicas e prognósticas

**Inês Tribolet de Abreu<sup>1,2</sup>; J. Patrocínio<sup>1,2</sup>, G. Almeida-Silva<sup>1,2</sup>; F. S. Monteiro<sup>1,2</sup>; P. Filipe<sup>1,2,3</sup>**

<sup>1</sup>Serviço de Dermatologia – Unidade Local de Saúde Santa Maria E.P.E.

<sup>2</sup>Clínica Universitária de Dermatologia – Faculdade de Medicina da Universidade de Lisboa

<sup>3</sup>Instituto de Medicina Molecular – Faculdade de Medicina da Universidade de Lisboa

**Introdução.** A Zona caracteriza-se por uma erupção vesicular dolorosa envolvendo habitualmente um dermatomo, sendo causada pela reativação do vírus varicela zóster (VZV). Estima-se que 30% da população terá Zona. A sua incidência parece estar a aumentar. A imunossupressão e idade avançada são fatores de risco para a reativação do VZV. As suas complicações podem ser causa de importante morbilidade.

**Objetivos.** Caracterizar a demografia, clínica e prognóstico de doentes diagnosticados com Zona em duas amostras intervaladas por 10 anos.

**Métodos.** Estudo retrospectivo com colheita de dados dos doentes admitidos no Serviço de Urgência de Dermatologia (SUD) de um hospital central de maio 2012 a maio 2013 e de março 2022 a março 2023. Os dados colhidos incluíam data de admissão, demografia, historial médico, características clínicas, tratamento e complicações.

**Resultados.** Num total de 474 doentes, 232 eram de 2012-2013 e 242 eram de 2022-2023, sem diferença significativa nem picos sazonais. A distribuição entre homens e mulher foi aproximadamente 50-50% e a média de idade 58 anos. Os doentes de 2022-2023 tinham mais frequentemente história de doenças autoimunes, imunossupressores, doença pulmonar obstrutiva crónica e doenças cutâneas crónicas, assim como maior prevalência de doença neoplásica. O vírus da imunodeficiência humana foi igualmente prevalente em ambos os grupos e superior à prevalência da população em geral. Cerca de 20% da população referiu dor como o sintoma inaugural. V1 foi o dermatomo mais afetado seguido de T4-T5. A complicação mais frequente foi a nevralgia pós-herpética (PHN) seguido de complicações oculares e sobreinfecção bacteriana, sendo a PHN e a sobreinfecção mais frequentes em 2022-2023.

**Conclusão.** Num intervalo de 10 anos, o número de doentes diagnosticados com Zona no SUD manteve-se estável, sem diferenças no que toca ao sexo e idade. O grupo de 2022-2023 teve maior prevalência de comorbilidades e de complicações.

### C14 - Características Clínicas e Epidemiológicas da Infecção por Vírus Monkeypox: Experiência de um Centro

**Carlos M. Nogueira<sup>1</sup>; H. Barroso<sup>2</sup>, C. Cerqueira<sup>1</sup>, M. S. Ribeiro<sup>1</sup>, T. Pereira<sup>1</sup>, C. Brito<sup>1</sup>, L. Graça<sup>2</sup>, C. Carvalho<sup>2</sup>**

<sup>1</sup>Serviço de Dermatovenereologia da Unidade Local de Saúde de Braga

<sup>2</sup>Serviço de Infeciologia da Unidade Local de Saúde de Braga

**Introdução:**

A Mpox é uma infecção provocada pelo vírus monkeypox. Até ao surto global de 2022, a maioria dos casos ocorreram no continente africano por transmissão zoonótica, com casos pontuais em países não endémicos sobretudo após viagens. O surto global mais recente tem características particulares ao nível da transmissão e manifestações clínicas da infecção.

**Métodos:**

Estudo retrospectivo de doentes diagnosticados com infecção por monkeypox na ULS de Braga, entre maio de 2022 e outubro de 2023, confirmada por deteção de DNA viral nas lesões cutâneas.

**Resultados:**

Os 19 doentes diagnosticados com Mpox apresentavam idades entre os 23 e 64 anos (mediana de 32 anos), com 18 (94,7%) do sexo masculino. Dezoito (94,7%) apresentavam uma presumível transmissão sexual, relacionada com um contacto homossexual em 11 (57,9%) casos e heterossexual em 4 (21,2%) e informação omissa nos restantes.

A manifestação clínica inicial mais frequente foi o aparecimento de lesões cutâneas papulovesiculares características, em 13 (68,4%) doentes. A localização mais comum das lesões foi a região genital/perianal. Cinco (26,3%) doentes apresentaram complicações associadas, nomeadamente proctite, sobreinfecção bacteriana e retenção urinária aguda. Três (15,8%) doentes necessitaram de internamento.

Salienta-se que 14 (73,7%) doentes tinham história de outras infeções sexualmente transmissíveis (ISTs), 6 (31,6%) diagnosticados com outra IST aquando do diagnóstico de Mpox.

**Discussão:**

Os resultados referidos corroboram várias características descritas do surto atual, nomeadamente a possibilidade de transmissão entre humanos de forma sustentada (sobretudo em contexto sexual) e a localização preferencial das lesões cutâneas na área genital, por vezes sem sintomatologia sistémica. Um dado a destacar na nossa série é a taxa considerável de complicações e a necessidade de internamento. O esclarecimento das vias de transmissão, sintomatologia e prognóstico de infeções emergentes é essencial para a implementação de medidas de prevenção e abordagem adequadas, dependendo amplamente de relatos e séries de casos.

## MANIFESTAÇÃO DE DOENÇA SISTÉMICA

### C15 - Biópsia de gordura abdominal na avaliação de amiloidose sistémica - Revisitar uma técnica secular

**João Teixeira<sup>1</sup>, J. Xará<sup>1</sup>, A. Coelho<sup>2</sup>, D. S. Teixeira<sup>3</sup>, J. C. Cardoso<sup>1</sup>**

<sup>1</sup> Serviço de Dermatologia e Venereologia. Unidade Local de Saúde de Coimbra.

<sup>2</sup> Serviço de Anatomia Patológica. Unidade Local de Saúde de Santo António.

<sup>3</sup> Serviço de Dermatologia e Venereologia. Unidade Local de Saúde de Gaia e Espinho.

A amiloidose sistémica é uma entidade clínica complexa caracterizada pela deposição extracelular de proteínas fibrilares insolúveis, levando à disfunção tecidual. A biópsia cutânea, com pesquisa de depósitos de amiloide na gordura abdominal, é um exame complementar amplamente reconhecido com taxas históricas de positividade que superam os 50%. Contudo, a sensibilidade da técnica depende da população estudada, nem sempre adequadamente caracterizada na literatura.

Foi realizado um estudo retrospectivo que incluiu a revisão de 88 biópsias de gordura abdominal realizadas no serviço de Dermatologia da ULS Coimbra correspondentes a um total de 85 doentes, 50 homens e 35 mulheres, com idade mediana 73 anos [63;83], no período de janeiro 2021 a dezembro de 2023. Os doentes foram referenciados pela Hematologia (87,1%), Medicina Interna (8,2%) e Cardiologia (4,7%). O diagnóstico de base correspondeu na sua maioria a MGUS e/ou Mieloma Múltiplo (85,9%) ou cardiopatia infiltrativa suspeita de amiloidose cardíaca (5,9%). Apenas 7 doentes (8,2%) apresentavam diagnóstico definitivo de amiloidose sistémica (5 AL e 2 TTR) à data da realização do procedimento.

As amostras foram colhidas da região abdominal com recurso a biótomo ou lâmina de bisturi e coradas com Hematoxilina-Eosina e Vermelho do Congo. Apenas 2 biópsias (2,3%) apresentaram material insuficiente para avaliação. Um total de 4 biópsias (4,5%), correspondentes a 3 doentes, revelaram depósitos de amiloide. Dois apresentavam diagnóstico prévio de amiloidose



sistémica AL (confirmada por biópsia de medula óssea e/ou métodos de imagem) e 1 com gamapatia monoclonal de cadeias leves livres Lambda. A biópsia de gordura abdominal mantém a sua relevância na avaliação do doente com suspeita de amiloidose sistémica, contudo, os valores de sensibilidade da técnica frequentemente descritos na literatura devem ser cuidadosamente interpretados. Quando realizada como método de exclusão, a positividade esperada é seguramente inferior.

## ONCOLOGIA

### C16 - Estudo multicêntrico retrospectivo de Melanoma Maligno: análise de casos de 2019 a 2023

Hugo J. Leme<sup>1</sup>, J. Ramos<sup>1</sup>, A.M. Silva<sup>1</sup>, A.I. Gouveia<sup>1</sup>, J. Alves<sup>1</sup>, J. Nogueira<sup>1</sup>, A. Ferreirinha<sup>2</sup>, C. Fialho<sup>2</sup>, B. F. Vilela<sup>2</sup>, M. Pestana<sup>2</sup>, A. João<sup>2</sup>, R. Carvalho<sup>2</sup>, C. G. Castro<sup>3</sup>, M. V. Coelho<sup>3</sup>, M. G. Catorze<sup>3</sup>, J. M. Neves<sup>1</sup>

<sup>1</sup> Unidade Local de Saúde Almada-Seixal

<sup>2</sup> Unidade Local de Saúde de São José

<sup>3</sup> Unidade Local de Saúde de Lisboa Ocidental

O Melanoma Maligno (MM) é responsável pela maioria das mortes por cancro cutâneo e a sua incidência tem vindo a aumentar, verificando-se, contudo, diferenças entre diferentes países e regiões. A obtenção de dados clínicos e epidemiológicos desde a referenciação é fundamental para compreender como se pode potenciar o diagnóstico e o tratamento precoce, melhorando assim o prognóstico.

Foi realizado um estudo retrospectivo multicêntrico que envolveu 3 centros hospitalares da área metropolitana de Lisboa e que incluiu os doentes com diagnóstico de MM entre os anos de 2019 e 2023. A recolha de dados versou sobre as características clínicas e demográficas dos doentes, sobre o local da referenciação e sobre as características histológicas e estadiamento do MM (baseado nos critérios da AJCC 8ª edição).

Partindo de 936 casos de MM diagnosticados nos 5 anos referentes ao estudo, destacam-se 292 diagnosticados no ano de 2023, um número superior ao observado em anos anteriores.

Procura-se com base em análise estatística utilizando o programa SPSS, comparar entre os diferentes centros, os locais de referenciação (a forma como esta é realizada e o seu possível impacto), as características demográficas, clínicas, histológicas e o estadiamento do MM.

## TRICOLOGIA

### C17 - Análise estatística nosológica de 10 anos da Consulta de Tricologia, do Serviço de Dermatologia e Venereologia da Unidade de Saúde Local Gaia e Espinho

Aureliu Rosca<sup>1</sup>, C. Magalhães<sup>1</sup>, J. Matos<sup>1</sup>, M. Monteiro<sup>1</sup>, D. Teixeira<sup>1</sup>, R. Guedes<sup>1</sup>

<sup>1</sup>Serviço de Dermatologia, Unidade Local de Saúde Gaia e Espinho

O presente trabalho tem como objetivo uma análise estatística das patologias do âmbito da tricologia do Serviço de Dermatologia e Venereologia da Unidade de Saúde Local Gaia e Espinho. Esta análise teve por base os dados compilados ao longo de um período de 10 anos, desde 2012, altura em que foi criada esta consulta. Os dados foram obtidos a partir de 951 primeiras consultas realizadas neste período com um total de 1036 diagnósticos. Os diagnósticos foram categorizados por grupos nosológicos. A média de idades dos doentes foi de 44,6 anos e 72,5% (n=689) foram do género feminino. O grupo com maior prevalência foi o da Alopecia (não cicatricial e cicatricial), 85,9% (n=890), seguido de Outras

Patologias/Sintomas do Couro Cabeludo, 11,8% (n=122). Excesso de Pilosidade, 0,7% (n=7) e Defeitos da Haste Capilar, 0,5% (n=5). O diagnóstico mais prevalente foi a Alopecia Androgenética, 28,4% (n=295). Este estudo permitiu tirar conclusões acerca da prevalência e a realidade das patologias que afetam o couro cabeludo nesta consulta, podendo futuramente ser alvo de um estudo comparativo com os serviços de outros hospitais onde poderá estar disponibilizada esta consulta.

## Casos Clínicos

### ALERGIA CUTÂNEA

#### CC01 - Efeitos dos novos tratamentos da DA na dermatite de contacto alérgica - a propósito de 2 casos clínicos

Beatriz F. Vilela<sup>1</sup>, B. Duarte<sup>1</sup>, A. Brasileiro<sup>1</sup>

<sup>1</sup> Serviço de Dermatovenereologia, Hospital de Santo António dos Capuchos, ULS São José, Lisboa

Os biotecnológicos e os inibidores da *Janus cinase* (JAK) revolucionaram o tratamento da dermatite atópica (DA) moderada e grave. Contudo, o seu impacto na dermatite de contacto alérgica (DCA), comorbilidade a equacionar em doentes com DA refratária, permanece por clarificar, podendo ser variável quer pelos perfis de ativação imunológicos distintos entre alérgicos, quer pelos mecanismos de ação não-sobreponíveis destas duas classes farmacológicas.

Apresentamos dois casos clínicos representativos de respostas distintas, obtidas nos testes epicutâneos (TE), em doentes com DA sob tratamento com biotecnológicos e JAK.

No primeiro caso, um doente com DA sob dupilumab, desenvolve dermatose facial refratária em agravamento progressivo, interpretada como *dupilumab red face*. Foi colocada a hipótese diagnóstica de DCA desmascarada pelo dupilumab. Os TE revelaram sensibilização à metilclorisoiazolinona/metilcloroisotiazolinona, com relevância atual para cosméticos.

No segundo caso, uma doente com DA dupilumab-tratada e com DCA concomitante, documentada por TE prévios realizados há 3 anos, foi encaminhada para repetição dos referidos testes por dermatose facial persistente e refratária. Entretanto, foi alterada a terapêutica de base para baricitinib, com resolução das lesões cutâneas. Os TE, anteriormente positivos para múltiplos alérgicos, foram negativos sob baricitinib 4mg/dia, tendo sido aplicados os 4 alérgicos para os quais previamente se objetivou positividade.

Os dois casos apresentados demonstram discrepância de respostas elicitadas na DCA em doentes com DA sob terapêuticas inovadoras distintas. Por um lado, a exposição a dupilumab poderá amplificar ou desmascarar uma DCA  $T_H1/T_H17$ -mediada, devido à inibição  $T_H2$ -seletiva do dupilumab e consequente *shift* imunológico. Por outro lado, o bloqueio imunológico mais pleiotrópico dos JAK, como o baricitinib, demonstra potencial para suprimir respostas a múltiplos alérgicos independente das vias imunológicas ativadas pelos mesmos, como reproduzido pelas leituras negativas numa doente com positividade prévias.

Estes casos revestem-se de importância fisiopatológica e terapêutica para a abordagem da DCA nos doentes com DA.



## DERMATOLOGIA PEDIÁTRICA

### CC02 - Nódulos do couro cabeludo como manifestação inicial de linfoma B de alto grau em criança de 12 meses

**Inês Aparício Martins<sup>1</sup>, C. Valente<sup>1</sup>, A. Cordeiro<sup>2</sup>, A. Rocha<sup>2</sup>, S. Santos<sup>3</sup>, J. Baptista<sup>1</sup>, A. João<sup>1</sup>, R. Carvalho<sup>1</sup>**

<sup>1</sup>Serviço de Dermatovenereologia, Unidade Local de Saúde São José

<sup>2</sup>Serviço de Pediatria Médica, Unidade Local de Saúde São José

<sup>3</sup>Serviço de Pediatria Médica, Instituto Português de Oncologia de Lisboa

Os linfomas não-Hodgkin representam 6-10% das neoplasias malignas em idade pediátrica. A pele é o segundo local mais frequente de envolvimento extra-ganglionar, a seguir ao trato gastrointestinal.

Sexo masculino, 12 meses, sem antecedentes pessoais, internado para investigação de nódulos no couro cabeludo com 4 meses de evolução. Ao exame objetivo, apresentava três nódulos eritemato-violáceos, duros e aderentes, de superfície lisa e focalmente erosionada, com alopecia associada, na região fronto-parietal mediana, com tamanho máximo de 5x4cm. Adenopatias cervicais infracentrítricas palpáveis. Realizou ecografia de tecidos moles, TC-CE e RM-CE que revelaram “alterações exclusivamente epicranianas”, sugerindo quisto dermoide da fontanela anterior com concomitante processo infeccioso. Foi realizado exame microbiológico que excluiu a hipótese de quérion de Celso e isolou *Staphylococcus aureus*. A histopatologia demonstrou infiltração densa da derme por células linfóides atípicas e a imunofenotipagem foi compatível com neoplasia linfoproliferativa de células B. Neste contexto, as biópsias medular e ganglionar confirmaram o diagnóstico de leucemia de células B maduras/linfoma B de alto grau NOS. Foi iniciada terapêutica com ciclofosfamida, vincristina, doxorrubicina e metotrexato. Dois meses depois, foi observada dermatose caracterizada por múltiplos pápulo-nódulos esbranquiçados de superfície lisa, com afeção do couro cabeludo, tronco e coxas. Realizada biópsia cutânea compatível com granuloma anular profundo. O doente evoluiu favoravelmente e, 8 meses após o diagnóstico, apresenta remissão da doença hematológica e resolução das lesões cutâneas.

O envolvimento cutâneo em doentes com linfoma não-Hodgkin ocorre em 13-20% dos casos. A apresentação clínica é variada, incluindo placas ou nódulos, por vezes ulcerados, localizados preferencialmente na cabeça, à semelhança do caso clínico descrito. O granuloma anular profundo ou “nódulo pseudoreumatoide”, é uma variante incomum de granuloma anular típica da infância. Apesar da sua etiologia não estar totalmente esclarecida, está descrita a associação com neoplasias malignas, nomeadamente linfomas.

### CC03 - Malformações vasculares cutâneas: diagnóstico diferencial numa criança com hemorragia digestiva

**Cláudia Brazão<sup>1</sup>; D. Mancha<sup>1</sup>; L. Sun<sup>1</sup>; S. Antunes-Duarte<sup>1</sup>; S. Fernandes<sup>1,2</sup>; L. Rodrigues<sup>3</sup>; M. Rodrigues<sup>4</sup>; P. de Vasconcelos<sup>1</sup>, L. Soares-de-Almeida<sup>1,2</sup>; P. Filipe<sup>1,2,5</sup>**

<sup>1</sup> Serviço de Dermatovenereologia, Hospital de Santa Maria, Unidade Local de Saúde Santa Maria, EPE

<sup>2</sup> Clínica Universitária de Dermatovenereologia, Faculdade de Medicina, Universidade de Lisboa

<sup>3</sup> Serviço de Pediatria, Hospital de Santa Maria, Unidade Local de Saúde Santa Maria, EPE

<sup>4</sup> Serviço de Genética Médica, Departamento de Pediatria, Unidade Local de Saúde Santa Maria, EPE

<sup>5</sup> Unidade de Investigação de Dermatologia, IMM João Lobo Antunes, Faculdade de Medicina, Universidade de Lisboa

O Blue Rubber Bleb Nevus Syndrome (BRBNS) e o Síndrome das Malformações Glomúvenosas Múltiplas (MGV) são doenças genéticas autossómicas dominantes que se caracterizam por malformações vasculares cutâneas múltiplas. Contrariamente ao MGV, os doentes com BRBNS podem ter malformações vasculares noutros órgãos, nomeadamente no trato gastrointestinal, com risco de hemorragia digestiva. A distinção entre estas duas doenças é desafiante devido à semelhança das malformações vasculares.

Apresentamos o caso de um menino de 12 anos, fototipo III de Fitzpatrick, sem comorbilidades, que foi trazido ao Serviço de Urgência por hemorragia digestiva baixa, tendo sido internado para investigação. Na anamnese detalhada, a mãe mencionou que o doente tinha pequenas pápulas azuladas dispersas no tegumento, que surgiram na infância e aumentaram progressivamente em dimensão e número, tendo sido pedida a colaboração da Dermatologia. No exame físico, objetivavam-se pequenas pápulas e nódulos azulados em cluster, localizados no tronco, membros superiores e inferiores, de limites bem definidos, pouco compressíveis, de preenchimento rápido, não pulsáteis e sem frémito. Pela associação de malformações cutâneas vasculares e hemorragia digestiva, considerou-se a hipótese de BRBNS. O eco-doppler demonstrou estruturas pseudoquísticas na derme e hipoderme, com ecogenicidade mista, fluxos venosos e arteriais de baixa velocidade, sem fístula arteriovenosa. A biópsia cutânea revelou canais venosos dilatados na hipoderme revestidos por células glómicas, compatíveis com malformações glomúvenosas. Na colonoscopia, identificou-se um pólipó juvenil no cólon sigmoide, que foi excisado. A angio-TC excluiu malformações vasculares em outros órgãos. O teste genético identificou uma variante patogénica do gene GLMN, em heterozigotia. Assim, estabeleceu-se o diagnóstico de MGV.

Este caso, particularmente desafiante devido à hemorragia digestiva coincidente, ilustra que o diagnóstico diferencial entre BRBNS e MGV é difícil. Destaca-se a relevância da investigação etiológica multidisciplinar, uma vez que a correta distinção entre estas entidades clínicas é crucial devido às importantes diferenças no seu prognóstico e follow-up.

### CC04 - Nódulo proliferativo atípico sobre nevo melanocítico congénito gigante

**André Aparício Martins<sup>1</sup>, F. Martins<sup>1</sup>, K. Sousa<sup>1</sup>, J. C. Cardoso<sup>1</sup>, E. Calonje<sup>2</sup>, L. Ramos<sup>1</sup>**

<sup>1</sup>Serviço de Dermatologia e Venereologia, Unidade Local de Saúde de Coimbra

<sup>2</sup>St. John's Institute of Dermatology, St. Thomas' Hospital, Londres, Reino Unido

Os nevos melanocíticos congénitos (NMC) gigantes definem-se pelo tamanho projetado na idade adulta superior a 40cm, apresentando uma incidência de 1:20.000 recém-nascidos. Os tumores sobre NMC são frequentemente melanocíticos, incluindo os nódulos proliferativos (NP). A sua histopatologia é muitas vezes complexa, com diferenciação tecidual ambígua.

Recém-nascido do sexo masculino, 1º dia de vida, com dermatose congénita localizada à região dorso-lombar. Parto pré-termo às 34 semanas por vasa previa e período perinatal sem intercorrências. Ao exame objetivo observava-se placa de cor castanho-escura, superfície rugosa, bordos regulares e limites bem definidos, ocupando toda a região dorso-lombar, compatível com NMC gigante. Na região dorsal para-mediana direita, sobre o NMC, observava-se um nódulo eritematoso, vegetante, erosivo e mole, com 3cm. A biópsia da lesão revelou neoplasia composta por células fusiformes num estroma mixoide abundante, com alto índice proliferativo, sem marcadores imunohistoquímicos de lesão melanocítica. Após excisão cirúrgica do nódulo, a histopatologia confirmou uma neoplasia de provável origem mesenquimatosa, sem diferenciação específica. A imunohistoquímica revelou apenas marcação intensa e difusa para CD34. Contudo, a sequenciação genética detetou uma mutação do gene NRAS, no nódulo e NMC gigante, compatível com o diagnóstico de NP atípico. Aos 9 meses o doente apresenta atraso do neuro-desenvolvimento e pequeno foco medular na RM do neuroeixo, no contexto de melanose neuro-cutânea.

Os NP sobre NMC gigante têm uma prevalência de 2,9-19%, manifestando-se por pápulas ou nódulos castanhos/negros de superfície lisa. A identificação





de mutações BRAF e NRAS no NP e NMC subjacente sugerem um percurso comum. No caso descrito, o NP apresenta manifestações clínicas e dermatopatológicas atípicas. A morfologia celular fusiforme, alto índice mitótico e ausência de marcadores imunohistoquímicos de lesão melanocítica evocam uma origem não melanocítica. Contudo, a identificação da mutação NRAS no nódulo e NMC subjacente permitem indiciar uma linhagem melanocítica imatura, responsável pela ausência de marcadores melanocíticos.

### CC05 - Doença de Kawasaki incompleta: um diagnóstico desafiante

Lanyu Sun<sup>1</sup>, D. Mancha<sup>1</sup>, C. Brazão<sup>1</sup>, S. Duarte<sup>1</sup>, P. de Vasconcelos<sup>1</sup>, L. Soares-de-Almeida<sup>1,2</sup>, P. Filipe<sup>1,2</sup>

<sup>1</sup> Serviço de Dermatovenereologia, Hospital de Santa Maria, Unidade Local de Saúde Santa Maria

<sup>2</sup> Clínica Universitária de Dermatovenereologia, Faculdade de Medicina, Universidade de Lisboa

A doença de Kawasaki (DK) é uma vasculite sistémica, que mais frequentemente afeta crianças com menos de 5 anos. O diagnóstico é clínico e baseia-se na presença de febre com mais de 5 dias de duração e 4 ou mais dos cinco critérios principais, incluindo exantema polimórfico, alterações das extremidades, alterações da mucosa que envolve a cavidade oral ou labial, hiperémia conjuntival bilateral e linfadenopatia cervical unilateral. O termo “DK incompleta” refere-se à presença de febre e menos do que 4 dos principais critérios. O reconhecimento deste grupo de doentes é importante uma vez que o risco de desenvolver anormalidades das artérias coronárias está aumentada devido ao atraso no diagnóstico. Descreve-se o caso de um menino de 6 anos, natural do Brasil, sem antecedentes pessoais ou familiares relevantes. Foi referenciado ao Serviço de Urgência de Dermatologia por história de febre com 8 dias de evolução associado a alterações cutâneas com agravamento progressivo, com suspeita de toxidermia. Referia história de amigdalite aguda há cerca de um mês, tratada com penicilina. Ao exame objetivo foi possível observar eritema difuso e descamação fina de todo o tegumento com acentuação na face, região cervical, perineal e glútea, associado a discreta descamação e fissuração labial, língua com aspecto em “framboesa” e edema das mãos. Não se objetivava hiperémia conjuntival ou linfadenopatia cervical palpável. Analiticamente de destacar uma elevação importante dos parâmetros da citocolestase. Fez ecocardiograma que mostrou ligeira dilatação da artéria descendente anterior. Por este motivo, fez-se o diagnóstico de DK e o doente foi medicado com imunoglobulina endovenosa 2g/kg e aspirina 4mg/kg/dia durante 6 semanas, com melhoria clínica e resolução completa da dilatação da artéria coronária. Este caso mostra a importância do papel de dermatologia no diagnóstico da DK.

### CC06 - Doença inflamatória da pele e intestino relacionada com deleção ADAM17 – uma síndrome rara com uma nova mutação descrita

Pedro Rolo Matos<sup>1</sup>, G. Rosa<sup>1</sup>, B. Granja<sup>1</sup>, R. Oliveira<sup>2</sup>, C. Costa<sup>3</sup>, I. Carvalho<sup>4</sup>, F. Azevedo<sup>1</sup>, A. Nogueira<sup>1</sup>

<sup>1</sup> Serviço de Dermatovenereologia, ULS São João, Porto

<sup>2</sup> Serviço de Genética, ULS São João, Porto

<sup>3</sup> Serviço de Anatomia Patológica, ULS São João, Porto

<sup>4</sup> Serviço de Pediatria, ULS São João, Porto

A ADAM17 é uma protease com uma ampla variabilidade de substratos. Está envolvida em várias patologias, incluindo neoplasias, doenças inflamatórias, neurodegenerativas e fibróticas.

A doença inflamatória da pele e intestino do tipo 1 (NISBD1, OMIM # 614328) é uma doença autossómica recessiva rara por mutação no gene ADAM17, caracterizada por manifestações inflamatórias com início no período neonatal, com envolvimento cutâneo, cardíaco e intestinal.

A doença cutânea tem períodos de exacerbação e remissão, com crises recorrentes de eritema. Os sintomas gastrointestinais incluem diarreia por má absorção. As manifestações cardíacas descritas na literatura envolvem um caso de morte súbita numa adolescente de 12 anos por miocardite associada ao parvovírus B19. O irmão apresentava dilatação ventricular esquerda.

Descrevemos o caso de uma recém nascida filha de pais consanguíneos saudáveis (primos em primeiro grau), com erupção cutânea desde o nascimento e sépsis recorrente. A gravidez foi de termo sem intercorrências. A recém-nascida foi internada nos cuidados intensivos por dificuldade respiratória e xerose cutânea generalizada. Observou-se eritema com escamas amareladas no couro cabeludo e face. Havia também eritema na região cervical e xerose abdominal, bem como eritema acentuado na região perineal. A biópsia cutânea mostrou excitose neutrofílica focal e dermatite espongiótica discreta. Foi realizada biópsia da mucosa duodenal por diarreia persistente que mostrou atrofia das vilosidades sem linfocitose intraepitelial. O estudo genético identificou uma nova mutação homocigótica na ADAM17. O diagnóstico de doença inflamatória da pele e intestino associada à deleção ADAM17 foi estabelecido. Iniciou-se terapia com dupilumab *off label* durante 3 meses sem resposta. Foi iniciada nutrição parentérica por má progressão ponderal. Contudo, infeções múltiplas e recorrentes, incluindo sépsis e também insuficiência cardíaca grave levaram à morte aos 10 meses de idade. Aqui descrevemos um caso novo e grave, com eritema extenso, diarreia não controlável e insuficiência cardíaca com sépsis recorrente conduzindo ao óbito.

### DOENÇA INFLAMATÓRIA

### CC07 - Psoríase pustulosa grave e eczema de contacto alérgico: um desafio diagnóstico e terapêutico

Catarina Cerqueira<sup>1</sup>, C. M. Nogueira<sup>1</sup>, M. Ribeiro<sup>1</sup>, A.S. Lopes<sup>1</sup>, T. M. Pereira<sup>1</sup>, C. Brito<sup>1</sup>

<sup>1</sup>Hospital de Braga

A psoríase pustulosa é um subtipo menos comum de psoríase, que se caracteriza por lesões pustulosas com distribuição localizada ou generalizada. Vias pró-inflamatórias, como o eixo interleucina (IL)-17/IL-23, têm mostrado desempenhar um papel significativo na patogénese da psoríase. Terapias biológicas direcionadas a estas vias têm tratado eficazmente a psoríase em placas, embora com eficácia inferior na psoríase pustulosa.

Apresentamos o caso de uma mulher de 56 anos, saudável, referenciada por aparecimento de lesões papulares, eritematosas, algumas centradas por pústula ou crosta, dispersas pelo tronco e membros, com oito meses de evolução. Negava prurido ou outros sintomas sistémicos. Foi realizada biópsia cutânea que revelou quadro morfológico compatível com psoríase pustulosa, pelo que iniciou tratamento com betametasona 0,5 mg/g + calcipotriol 0,05 mg/g em espuma, com benefício parcial.

Cerca de um ano após avaliação inicial, mantinha as lesões similares, em associação a placas eritemato-descamativas, bem delimitadas, na região antecubital, poplíteia e inguinal bilateralmente. Foi realizada nova biópsia cutânea de placa da região inguinal, que demonstrou quadro morfológico de dermatite espongiótica, compatível com eczema. Realizou vários tratamentos desde então, nomeadamente prednisolona, ciclosporina, acitretina, metotrexato e fototerapia UVB, todos sem benefício significativo. Por falência dos tratamentos convencionais e atingimento de uma extensa área de superfície corporal, foi iniciado tratamento com adalimumab, sem melhorias ao fim de 3 meses. Foi repetida biópsia cutânea que reforçou o diagnóstico de psoríase pustulosa e foi pedido estudo genético para exclusão de síndromes anti-inflamatórias, que foi negativo. Optou-se pelo *switch* por secucinumab, com melhoria das lesões papulo-pustulosas, mas progressivo agravamento do componente eczematoso da dermatose. Por suspeita de se tratar de um eczema agravado pelo anti-IL-17, suspendeu secucinumab e iniciou risancizumab. Realizou testes epicutâneos que revelaram



hipersensibilidade ao níquel, bálsamo de peru e decil glicosídeo, pelo que foram feitas recomendações quanto aos cuidados a ter. Cerca de sete meses após início de risancizumab e evicção de alergénios, a doente apresenta melhoria significativa das lesões de psoríase pustulosa e eczema.

### CC08 - Psoríase pustulosa generalizada como primeira manifestação de pseudo-hipoparatiroidismo

José Miguel Alvarenga<sup>1</sup>, D. Bernardo<sup>1</sup>; A. Maria Lé<sup>1</sup>; T. Torres<sup>1</sup>; G. Cunha Velho<sup>1</sup>

<sup>1</sup> Serviço de Dermatologia, Unidade Local de Saúde de Santo António, Porto, Portugal

A psoríase pustulosa generalizada (PPG) é uma manifestação rara, mas potencialmente grave de psoríase. Caracteriza-se pelo aparecimento abrupto de placas eritematosas e pústulas, associadas a sintomas sistémicos e febre. Esta apresentação clínica pode ser desencadeada por diversos fatores, como a gravidez, desmame rápido de corticoterapia, infeções ou hipocalcemia. Descrevemos um caso de PPG como primeira manifestação de pseudo-hipoparatiroidismo.

Uma doente do sexo feminino, 26 anos, com antecedentes pessoais de epilepsia occipital benigna da infância e psoríase crónica em placas ligeira, recorreu ao serviço de urgência (SU) por aparecimento súbito de grandes placas eritematosas, com descamação em finos retalhos, e pustulação, distribuídas pelos membros inferiores, região perineal e tronco (BSA 45%). Negava outros sintomas, introdução de fármacos ou outros fatores desencadeantes. Analiticamente apresentava elevação dos marcadores inflamatórios. Foi realizada biópsia cutânea e proposto internamento, que recusou.

Quatro dias depois, a doente é trazida ao SU por episódio de síncope. Durante o estudo, identificou-se a presença de prolongamento do intervalo QT no eletrocardiograma, no contexto de hipocalcemia grave (Ca<sup>2+</sup> ionizado 0.44 mmol/L [normal 1.17 - 1.30 mmol/L]). Evolução no SU com crise convulsiva generalizada, pelo que foi admitida em unidade de cuidados intermédios. Pela necessidade de melhoria rápida da dermatose, com o intuito de controlo de perdas hidroeletrólíticas, foi iniciado tratamento com secukinumab. O restante estudo foi compatível com pseudo-hipoparatiroidismo: paratormona elevada, hiperfosfatemia e calcificações dos gânglios da base em tomografia computadorizada de crânio. O resultado da biópsia cutânea foi compatível com PPG. Durante o internamento, a doente apresentou resolução rápida da dermatose a par da normalização dos níveis de cálcio. Desde então, mantém-se sem lesões e sem necessidade de terapêutica dirigida à dermatose.

Este caso ressalva a importância da pesquisa e correção de fatores precipitantes de PPG, nomeadamente a hipocalcemia, que pode ser potencialmente fatal.

### CC09 - Roflumilast oral no tratamento da psoríase em doente com neoplasia da próstata

Ana Maria Lé<sup>1</sup>, M. Luz<sup>1</sup>, M. Caetano<sup>1,2</sup>, T. Torres<sup>1,2</sup>

<sup>1</sup> Serviço de Dermatologia, Unidade Local de Saúde de Santo António, Porto, Portugal

<sup>2</sup> Instituto de Ciências Biomédicas Abel Salazar, Universidade do Porto, Porto, Portugal

O tratamento da psoríase moderada-a-grave assenta em fármacos sistémicos convencionais e terapêuticas dirigidas biológicas e não-biológicas. Os tratamentos biológicos são considerados mais eficazes e seguros, mas dispendiosos, e a sua administração subcutânea pode ser uma limitação. Das alternativas orais, a utilização das terapêuticas sistémicas convencionais é limitada pela monitorização analítica, efeitos adversos e toxicidade cumulativa. O roflumilast é um inibidor seletivo da fosfodiesterase-4 oral, aprovado para o tratamento da DPOC, mas com evidência crescente no

tratamento da psoríase. Apresentamos o caso de um homem de 75 anos, com antecedentes pessoais de DPOC no contexto de tabagismo cessado (60 UMAs), e de uma neoplasia mucinosa papilar intraductal pancreática, condição pré-maligna atualmente em vigilância. Foi diagnosticado com um adenocarcinoma da próstata há 1 ano, proposto para radioterapia e hormonoterapia, em seguimento pela uro-oncologia. O doente apresentava uma psoríase com 15 anos de evolução, predominantemente ligeira-a-moderada, gerida adequadamente com terapêutica tópica e fototerapia. Devido a um agravamento importante nos últimos meses (PASI 19, BSA 25), o doente iniciou tratamento com roflumilast 500 mcg/dia, atingindo à semana 12 um PASI<5, mantido até à última observação aos 9 meses de tratamento. Não se reportaram efeitos adversos durante este período, e não houve sinais de progressão da neoplasia. O apremilast, não disponível em Portugal, é o único inibidor da fosfodiesterase-4 sistémico aprovado para a doença psoriática, tendo demonstrado uma inibição das vias inflamatórias IL-17/IL-23 e TNF. O roflumilast demonstrou uma afinidade superior à fosfodiesterase-4 *versus* apremilast em estudos *in-vitro*, podendo sugerir maior eficácia. Com base no mecanismo de ação não-imunossupressor, o apremilast já apresentou dados de segurança em doentes com histórico oncológico, o que será transponível para o roflumilast. Com baixo custo, administração oral, perfil de segurança favorável e ausência de necessidade de monitorização analítica, o roflumilast oral apresenta vantagens significativas como terapêutica para a psoríase.

### CC10 - Casca de laranja, sinal do sulco, e eosinofilia: qual o diagnóstico?

Diogo de Sousa<sup>1</sup>, D. Mancha<sup>1</sup>, C. Ochôa Matos<sup>2</sup>, P. Vasconcelos<sup>1</sup>, L. Soares-de-Almeida<sup>1,3,4</sup>, P. Filipe<sup>1,3,4</sup>

<sup>1</sup>Serviço de Dermatologia, Hospital de Santa Maria, Unidade Local de Saúde de Santa Maria, Lisboa, Portugal.

<sup>2</sup>Serviço de Reumatologia, Hospital de Santa Maria, Unidade Local de Saúde de Santa Maria, Lisboa, Portugal.

<sup>3</sup>Faculdade de Medicina da Universidade de Lisboa, Clínica Universitária de Dermatologia, Lisboa, Portugal.

<sup>4</sup>Faculdade de Medicina, Dermatology Research Unit, Instituto de Medicina Molecular, Universidade de Lisboa, Lisboa, Portugal

A colaboração entre dermatologistas e reumatologistas é essencial para identificar doenças autoimunes do tecido conjuntivo. Apresentamos um caso que destaca a importância desta colaboração para um diagnóstico e tratamento atempado.

Uma mulher de 66 anos de idade, com história de espessamento cutâneo doloroso de agravamento progressivo, edema dos membros superiores e inferiores e poliartrite, recorreu à consulta de Dermatologia. Ao exame objetivo observava-se espessamento cutâneo simétrico do tronco, membros superiores e inferiores, poupando as mãos e os pés. O tegumento envolvido apresentava pequenas depressões em aspeto casca de laranja. A elevação dos membros superiores evidenciava o aparecimento de sulcos ao longo do trajeto de circulação venosa superficial, compatível com o sinal de sulco. A limitação do movimento de flexão e extensão articular, eram visíveis no sinal de mãos em prece. Analiticamente destacava-se eosinofilia periférica, com elevação da contagem absoluta de eosinófilos (810 cels/ $\mu$ L), aumento da velocidade de sedimentação (66mm/h), ANAs positivos (1:160), elevação da aldolase 11.6 U/L e uma eletroforese de proteínas com hipergamaglobulinemia com banda em gama. A ressonância magnética das coxas demonstrava fascíte. A biópsia incisional da fáscia muscular mostrava aniculite septal com infiltração por linfócitos e plasmócitos, sem eosinófilos. De acordo com os critérios de Pinal-Fernandez's, foi feito o diagnóstico de fascíte eosinofílica e iniciada terapêutica com corticoterapia oral e metotrexato, com progressiva melhoria do espessamento cutâneo e da limitação articular.

A fascíte eosinofílica é uma doença fibrosante adquirida rara, inicialmente descrita por Shulman em 1975, caracterizada por eritema e edema cutâneo, com subsequente espessamento. A eosinofilia periférica é considerada uma característica clássica, mas não é obrigatória para o diagnóstico. Outras alterações hematológicas podem estar associadas, como a hipergamaglobulinemia, presente neste caso. O diagnóstico atempado, com



terapêutica dirigida agressiva é crucial para prevenir fibrose permanente e contracturas articulares, com importante morbidade.

### CC11 - Hidradenite Supurativa em Localizações Raras

**Madalena Pupo Correia**<sup>1,2</sup>, I. Pereira Amaral<sup>1</sup>, I. Soares<sup>1</sup>, S. Fernandes<sup>1,2</sup>, L. Soares de Almeida<sup>1,2</sup>, P. Filipe<sup>1,2,3</sup>

<sup>1</sup> Serviço de Dermatovenerologia - Centro Hospitalar Universitário Lisboa Norte,

<sup>2</sup> Faculdade de Medicina da Universidade de Lisboa,

<sup>3</sup> Paulo FilipeLab – Instituto de Medicina Molecular

A hidradenite supurativa é uma doença inflamatória crónica e recidivante da pele, caracterizada pela inflamação do epitélio folicular das áreas ricas em glândulas apócrinas, cujo diagnóstico é clínico.

Um homem de 52 anos foi avaliado por nódulos dolorosos com rutura espontânea e drenagem de conteúdo purulento nas pregas inguinais, região perineal e mandibular, resolvendo com formação de cicatrizes e persistência de orifícios com drenagem purulenta, desde há 25 anos. No último ano, acresceu-lhe edema e eritema progressivos do pavilhão auricular. Cumpriu múltiplos ciclos de antibioterapia com beta-lactâmicos e foi submetido a drenagens cirúrgicas e fistulotomias, sem benefício.

Objetivavam-se pseudocomedões, nódulos moles e dolorosos, com drenagem purulenta e cicatrizes atróficas.

Foi colhido pus do pavilhão auricular (3 amostras), isolando-se *Schaalia turicensis* (*Actinomyces spp.*) em uma delas. A histopatologia evidenciou apenas a presença de uma reação inflamatória crónica inespecífica.

Colocavam-se como hipóteses diagnósticas actinomicose e hidradenite supurativa. Cumpriu 3 meses de antibioterapia dirigida sem eficácia. A melhoria dos sintomas verificou-se após introdução de corticoterapia sistémica e, posteriormente, adalimumab, sucedendo diminuição dos nódulos e da drenagem purulenta de todas as localizações.

Este caso retrata a diversidade de localizações afetadas por hidradenite supurativa – trata-se do primeiro reporte de afeção do pavilhão auricular. O diagnóstico foi complexo devido ao isolamento de um microorganismo que pode ser comensal ou patogénico da pele, e cuja infeção consta dos diagnósticos diferenciais de hidradenite. Equacionou-se ainda o risco-benefício de instituição de terapêutica imunossupressora com a suspeita de infeção ativa. Apesar dos desafios diagnósticos e terapêuticos da hidradenite supurativa, é crucial que a marcha diagnóstica contemple os seus diagnósticos diferenciais, para uma abordagem mais eficaz desta patologia dermatológica crónica.

## GENODERMATOSE

### CC12 - Dupilumab no tratamento da Doença de Hailey-Hailey: relato de um caso

**Joana Fazendeiro Matos**<sup>1</sup>, C. Magalhães<sup>1</sup>, A. Rosca<sup>1</sup>, M. Monteiro<sup>1</sup>, C. Queirós<sup>1</sup>

<sup>1</sup>Serviço de Dermatologia, Unidade Local de Saúde Gaia e Espinho

**Introdução:** A doença de Hailey-Hailey é uma genodermatose acantolítica de transmissão autossómica dominante, causada por mutações no gene ATP2C1 que conduzem a uma desregulação da sinalização intracelular de cálcio, comprometendo a adesão entre os queratinócitos. Clinicamente, caracteriza-se pelo aparecimento de bolhas flácidas e erosões localizadas nas regiões intertriginosas, com dor e mau odor associados, com grande impacto na qualidade de vida. O tratamento é desafiante e, maioritariamente, ineficaz, requerendo a utilização de múltiplas linhas terapêuticas. Recentemente, o dupilumab tem sido usado com sucesso no tratamento de alguns doentes com esta doença.

**Descrição do caso:** Sexo masculino, 54 anos, sem antecedentes pessoais relevantes, seguido em consulta de Dermatologia por doença de Hailey-Hailey grave. Realizou diversas terapêuticas prévias, incluindo múltiplos

ciclos de antibioterapia, injeção de toxina botulínica, acitretina, naltrexona em baixa dose, ciclosporina, corticóides tópicos e inibidores da calcineurina tópicos sem resposta significativa. Em agosto de 2023, por agravamento franco da dermatose, com desenvolvimento de placas hiperqueratóticas e erosionadas, extremamente dolorosas, na região torácica, lombar, peitoral, axilas e coxas (BSA=14%, DLQI=19), foi iniciado tratamento com dupilumab 300mg quinzenal. Na reavaliação às 12 semanas não se objetivava ainda grande resposta clínica, tendo sido decidido manter a terapêutica. Após 6 meses de terapêutica com dupilumab, o doente apresenta melhoria marcada das lesões, mantendo apenas placa lombar de reduzidas dimensões e lesões axilares residuais (BSA=3%). Refere, ainda, melhoria significativa do prurido e da qualidade de vida (DLQI=5).

**Discussão:** O dupilumab tem demonstrado eficácia no tratamento da doença de Hailey-Hailey, tal como demonstrado neste caso. A inibição da IL-4 e IL-13 pelo dupilumab parece modular a sinalização intracelular de cálcio, corrigindo o defeito presente nesta genodermatose. A raridade desta genodermatose e a ausência de opções terapêuticas eficazes torna fundamental a partilha de casos como este, abrindo inclusivamente a porta à utilização do dupilumab noutros distúrbios acantolíticos.

### CC13 - Leiomiomas múltiplos: a pele como pista para a doença sistémica

**Joana Fazendeiro Matos**<sup>1</sup>, A. Coelho<sup>2</sup>, J. Parente Freixo<sup>3</sup>, C. Queirós<sup>1</sup>

<sup>1</sup>Serviço de Dermatologia, Unidade Local de Saúde Gaia e Espinho

<sup>2</sup>LAP – Laboratório de Anatomia Patológica, Unilabs

<sup>3</sup> Centro de Genética Preditiva e Preventiva, Instituto de Biologia Molecular e Celular, Instituto de Investigação e Inovação em Saúde

**Introdução:** Os leiomiomas cutâneos são tumores benignos do músculo liso, incomuns, que ocorrem de forma esporádica ou associados a leiomiomatose hereditária e cancro de células renais (LHCCR), doença hereditária de transmissão autossómica dominante. A LHRCC associa-se ao desenvolvimento de leiomiomas cutâneos e uterinos e a um aumento do risco de carcinomas de células renais, estes últimos habitualmente agressivos e em idades precoces. Desta forma, a identificação precoce desta doença é fundamental, de forma a permitir não só a adoção de uma vigilância apertada, como também o aconselhamento genético dos descendentes.

**Descrição do caso:** Sexo feminino, 55 anos, referenciada à consulta de Dermatologia por lesões cutâneas da região lombar e flanco esquerdo com 6 meses de evolução. Negava história de traumatismo prévio ou picada de artrópode. Como antecedentes pessoais, destacava-se história de histerectomia e ooforectomia bilateral por miomas uterinos aos 48 anos. Os antecedentes familiares eram irrelevantes. Objetivamente, evidenciavam-se numerosos pápulo-nódulos eritematoacastanhados, de consistência firme, localizados na região lombar e flanco esquerdo. Foi realizada biópsia cutânea de uma lesão que demonstrou a presença de proliferação mesenquimatosa, constituída por células fusiformes com citoplasma bipolar amplo e eosinofílico, com núcleos eucromáticos e alongados, organizadas em feixes curtos e entrecruzados, compatível com o diagnóstico de leiomioma pilar. Foi solicitado estudo genético que revelou mutação em heterozigotia do gene FH (fumarato hidratase), compatível com o diagnóstico de LHRCC. A doente foi orientada para consulta de Urologia e tem indicação para realização de ressonância magnética abdominal semestral. A filha da doente foi orientada para consulta de Genética.

**Discussão:** Este caso salienta a importância da Dermatologia no diagnóstico precoce de uma entidade potencialmente grave e com impacto significativo na morbimortalidade e no aconselhamento genético dos descendentes. Destaca-se assim a importância do reconhecimento precoce e correta abordagem deste tipo de manifestações cutâneas associadas a síndromes de cancro hereditário.



## CC14 - Síndrome de Schöpf-Schultz-Passarge – um desafio diagnóstico na 6ª década de vida

Diana Bernardo<sup>1</sup>, M. Luz<sup>1</sup>, G. C. Velho<sup>1</sup>

<sup>1</sup>Serviço de Dermatologia, Unidade Local de Saúde de Santo António

Relatamos o caso de uma mulher de 60 anos, referenciada à consulta de Dermatologia por placas hiperqueratósicas palmoplantares, não pruriginosas ou dolorosas, com início aos 6 anos de idade. Utiliza prótese dentária total desde a 2ª década de vida por ausência de dentição definitiva, tendo tido apenas 2 dentes definitivos incisivos cónicos. Referiu também percepção de hipohidrose, sem queixas visuais, auditivas ou neuropsiquiátricas. Sem outros antecedentes de relevo, sem medicação crónica e sem história familiar de genodermatoses. Ao exame objetivo, apresentava queratodermia palmoplantar transgrediente, polpas digitais atrofiadas com lâmina ungueal fina e hiperconvexa. Adicionalmente, objetivadas pápulas translúcidas palpebrais, rarefação capilar e pilosa e múltiplos quistos de milia na região cervical e decote. A biópsia de pápula palpebral revelou tratar-se de hidrocistoma apócrino. Realizado painel de displasias ectodérmicas, tendo sido detetada mutação no gene WNT10A [c.321C>A(p.(Cys107\*))] em homozigotia, compatível com o diagnóstico síndrómico proposto de displasia ectodérmica tipo 16 – Síndrome de Schöpf-Schultz-Passarge. Iniciou tratamento com acitretina 10mg com melhoria parcial, e foi orientada para avaliação oftalmológica, estomatológica e aconselhamento genético. A Síndrome de Schöpf-Schultz-Passarge é um tipo raro de displasia ectodérmica de hereditariedade autossómica recessiva, caracterizada por queratodermia palmoplantar, hipodontia, hipotricose, alterações ungueais e múltiplos hidrocistomas apócrinos periorculares e palpebrais. Este caso pretende realçar a importância de considerar displasias ectodérmicas no diagnóstico diferencial de queratodermias palmoplantares e procurar ativamente estigmas síndrómicos, inclusive em quadros de longa duração e/ou que se apresentem na idade adulta.

## INFEÇÃO E MANIFESTAÇÕES ASSOCIADAS

### CC15 - Doença de Lyme: da heterogeneidade clínica à dificuldade diagnóstica

Gustavo Almeida-Silva<sup>1</sup>, S. Antunes-Duarte<sup>1</sup>, C. Brazão<sup>1</sup>, F. S. Monteiro<sup>1</sup>, I. T. Abreu<sup>1</sup>, J. Antunes<sup>1,2,3</sup>, P. Filipe<sup>1,2,3</sup>

<sup>1</sup> Serviço de Dermatologia, Hospital de Santa Maria, Unidade Local de Saúde Santa Maria, Lisboa, Portugal

<sup>2</sup> Clínica Universitária de Dermatologia, Faculdade de Medicina da Universidade de Lisboa, Lisboa, Portugal

<sup>3</sup> Instituto de Medicina Molecular, Lisboa, Portugal

A doença de Lyme é uma infeção causada por espiroquetas do género *Borrelia spp.*, transmitidas por carraça. É a infeção transmitida por vetores mais comum nos Estados Unidos e também tem uma elevada incidência na Europa Central e Escandinávia. Pode afetar vários sistemas, destacando-se na fase aguda localizada as manifestações cutâneas (eritema migrans), enquanto na fase crónica as manifestações predominantes são a artrite e a neuropatia.

Apresentamos o caso de uma doente do sexo feminino de 50 anos, residente em Lisboa, sem antecedentes médicos relevantes, que recorreu ao serviço de urgência por uma dermatose pruriginosa, com dois meses de evolução, caracterizada por múltiplas placas circulares concêntricas, eritemato-descamativas, com bordo violáceo, acantonadas às coxas e pernas, com dimensões entre 10 e 30cm, de crescimento centrifugo. Adicionalmente com artralhas com o mesmo tempo de evolução, sem outros sintomas sistémicos, nomeadamente febre. Negava história de viagens, picadas recentes de artrópode ou *hobbies* ao ar livre. Colocou-se a hipótese de *eritema migrans*, embora não houvesse contexto epidemiológico conhecido, pelo que se optou por realizar biópsia cutânea e serologias de doença de Lyme. A serologia IgM para doença de Lyme foi positiva e posteriormente confirmada

por método de *Western blot*, assim como IgG. A doente foi então medicada com doxiciclina, com total resolução do quadro clínico.

Embora rara em Portugal, pensa-se que a doença de Lyme seja subdiagnosticada, em parte devido à heterogeneidade da clínica, mas também pela complexidade de confirmação serológica. Collares-Pereira demonstrou que a população portuguesa, ao contrário do que acontece na Europa Central, apresenta uma menor serorreatividade à espiroqueta, dificultando os métodos laboratoriais. Assim, realçamos a importância de considerar o diagnóstico de eritema migrans perante uma dermatose sugestiva, mesmo sem contexto epidemiológico explícito, permitindo um tratamento atempado da doença e prevenindo a progressão para a fase crónica com manifestações clínicas incapacitantes.

### CC16 - Uma Zoonose como Causadora de Síndrome de Sweet

Madalena Pupo Correia<sup>1,2</sup>, I. Pereira Amaral<sup>1,2</sup>, I. Soares<sup>1,2</sup>, S. Fernandes<sup>1,2</sup>, P. De-Vasconcelos<sup>1,2</sup>, L. Soares de Almeida<sup>1,2</sup>, P. Filipe<sup>1,2,3</sup>

<sup>1</sup>Serviço de Dermatovenerologia - Centro Hospitalar Universitário Lisboa Norte,

<sup>2</sup>Faculdade de Medicina da Universidade de Lisboa,

<sup>3</sup>Paulo Filipe Lab – Instituto de Medicina Molecular

A síndrome de Sweet é uma dermatose neutrofílica rara, caracterizada pelo aparecimento súbito de pápulas/placas/nódulos eritematosos e dolorosos na pele, associado a febre, podendo ser secundário a infeção, doença inflamatória intestinal, associada a neoplasia ou fármacos.

Um doente do sexo masculino, de 67 anos foi avaliado por uma dermatose com 24h de evolução, caracterizada por pápulas e placas eritematovioláceas túmidas na face, decote, antebraços e palmas, associada a febre.

Duas semanas antes descrevia surgimento de uma pápula branca dura no 4º dedo da mão esquerda, com crescimento progressivo e evolução para um nódulo violáceo com bordos elevados, formação de bolha e erosão do topo. Seis semanas antes, teria manipulado uma ferida na boca de uma ovelha, uma vez que mora numa quinta e cria ovelhas e patos.

A histopatologia do nódulo foi compatível com Orf, e a de uma placa do antebraço com síndrome de Sweet, com infiltrado rico em eosinófilos.

O tratamento instituído com corticoterapia sistémica e tópica (na face, antebraços e decote) resultou na resolução da dermatose. Houve surgimento de múltiplos nódulos semelhantes ao primeiro em ambas as mãos nos dias seguintes, com resolução espontânea ao longo de semanas.

Este caso retrata um Síndrome de Sweet associado a éctima contagioso – uma zoonose causada pelo vírus Orf, transmitida pelo contacto com gado ovino e caprino. Sendo uma associação rara entre duas patologias também de si raras, a clínica típica de ambas permitiu o seu diagnóstico presumptivo e a presença de um infiltrado eosinofílico nas lesões de Sweet auxiliou a estabelecer a relação de causalidade (sendo um achado característico do Síndrome de Orf).

Com este caso, enfatiza-se a necessidade de reconhecer as zoonoses prevalentes em Portugal, enfatizando o papel do dermatologista no seu diagnóstico e gestão terapêutica.

## MANIFESTAÇÃO DE DOENÇA SISTÉMICA

### CC17 - Metástases cutâneas de carcinoma de células renais: a propósito de dois casos clínicos.

Méllisa M. de Carvalho<sup>1</sup>, B. Vaz Pimentel<sup>1</sup>, M. Moura Valejo Coelho<sup>1</sup>, A. G. Palmeiro<sup>1</sup>, C. G. Castro<sup>1</sup>, M. G. Catorze<sup>1</sup>, R. Bajanca<sup>1</sup>

<sup>1</sup>Serviço de Dermatovenerologia. Hospital de Egas Moniz. Unidade Local de Saúde de Lisboa Ocidental.



Apresentamos os casos clínicos de dois doentes do sexo masculino com 79 e 80 anos, com diagnóstico de carcinoma de células renais (CCR) estadiado IV sob imunoterapia com ipilimumab/nivolumab e nivolumab, respetivamente, que desenvolveram nódulos únicos eritematosos, de crescimento rápido, na face. Os tumores foram tratados cirurgicamente, confirmando-se histologicamente o diagnóstico de metástases cutâneas (MC) de CCR.

A abordagem das MC é um tema fundamental em Dermatologia, embora estas tenham uma incidência inferior a 10%, não só devido ao desafio diagnóstico relacionado com a diversidade das suas apresentações clínicas, podendo mimetizar lesões benignas e malignas, mas também pelas suas implicações prognósticas.

As MC de CCR são particularmente raras, ocorrendo em 3% dos casos de doença metastática. Manifestam-se habitualmente como nódulos únicos ou múltiplos, eritemato-violáceos, vascularizados e com rápido crescimento, mas assintomáticos, fazendo diagnóstico diferencial com tumores benignos e malignos. A cabeça e o pescoço são as localizações mais frequentemente envolvidas. Apesar de incomum, o desenvolvimento de MC em doentes com CCR é clinicamente significativo e tem impacto prognóstico, pois geralmente acompanha a progressão da doença oncológica visceral, com até 90% dos doentes com metástases concomitantes noutros órgãos.

A terapêutica recomendada para MC únicas é a excisão cirúrgica, mas uma abordagem multidisciplinar é fundamental. As MC associam-se a um prognóstico muito reservado e, embora este seja variável conforme o tumor primário, a sobrevida estimada aos 6 meses é de cerca de 50%. No caso dos doentes com CCR e metástases à distância (incluindo as MC), a sobrevida aos 5 anos ronda os 12%.

Com este trabalho, os autores pretendem reforçar a importância de manter um elevado nível de suspeição para MC em doentes com neoplasias sólidas ou hematológicas que apresentem lesões cutâneas de novo, pois estas implicam a necessidade de re-estadiamento da doença e uma colaboração estreita com a Oncologia.

### CC18 - Úlceras cutâneas como manifestação inicial de linfoma extranodal de células T/NK (do tipo nasal)

**David Caetano<sup>1</sup>, F. Martins<sup>1</sup>, A. Pinho<sup>1</sup>, M.M. Brites<sup>1</sup>, J.C. Cardoso<sup>1</sup>, C. Afonso<sup>2</sup>, J. Calvão<sup>1</sup>**

<sup>1</sup>Serviço de Dermatologia e Venereologia, Unidade Local de Saúde de Coimbra

<sup>2</sup>Serviço de Hematologia, Unidade Local de Saúde de Coimbra

O linfoma de células T/NK extranodal é um subtipo raro de linfoma não-Hodgkin de comportamento agressivo. É raro em caucasianos e está virtualmente sempre associado a infeção latente pelo vírus Epstein-Barr (EBV). Embora se apresente mais frequentemente como uma lesão primária a nível nasal, a pele pode ser o local de apresentação inicial, tornando o diagnóstico particularmente desafiante.

Mulher de 65 anos, com antecedentes de doença renal crónica terminal, observada por lesão ulcerada malar esquerda com 5 meses de evolução. Referia surgimento posterior de outras lesões ulceradas no antebraço direito e membros inferiores, com crescimento rápido no último mês. Negava queixas locais ou sistémicas associadas. Apresentava uma placa eritematosa de centro ulcero-necrótico com bordos infiltrados a nível da região malar esquerda com 4 cm e várias placas eritemato-acastanhadas, de bordos infiltrados e centro erosivo-crostoso dispersas pelos membros, de menores dimensões. Tinha adenopatias inguinais bilaterais. Analiticamente, apresentava creatinina elevada (sobreponível à basal), painel de autoimunidade, serologias, IGRA e imunoelectroforese das proteínas séricas negativas. A biópsia cutânea revelou um infiltrado de linfócitos de média/grande dimensão a nível da derme profunda e hipoderme, com angiotropismo, cariorrexia e centrismo adipocitário. Objetivou-se positividade para CD2, CD3 citoplasmático, proteínas de grânulos citotóxicos (TIA-1 e granzima-B) e fragmentos de RNA codificados pelo EBV, com negatividade para CD56. A imunofenotipagem do sangue periférico revelou achados idênticos, com positividade para CD94. Foi detetada virémia de EBV (5455 U/L). A PET-CT relevou envolvimento ganglionar mediastínico, abdominal e pélvico, excluindo envolvimento nasal. Assim, foi estabelecido

o diagnóstico de linfoma de células T/NK extranodal do tipo nasal com negatividade para CD56. A doente iniciou o esquema de poli-quimioterapia combinada CHOP (ciclofosfamida, doxorubicina, vincristina e prednisona). Infelizmente, apesar do tratamento houve progressão rápida da doença, com derrame pleural neoplásico, bem como pancitopenia grave, tendo a doente falecido após 2 semanas de internamento.

### CC19 - Xantoma plano difuso normolipidémico associado a gamopatia monoclonal

**Catarina Cerqueira<sup>1</sup>, C. M. Nogueira<sup>1</sup>, M. Ribeiro<sup>1</sup>, A.P. Vieira<sup>1</sup>, C.P. Araújo<sup>1</sup>, C. Brito<sup>1</sup>, J.S. Silva<sup>2</sup>**

<sup>1</sup>Serviço de Dermatologia, Hospital de Braga

<sup>2</sup>Serviço de Anatomia Patológica, Hospital de Braga

O xantoma plano normolipidémico difuso foi descrito pela primeira vez em 1962 e representa uma dermatose rara, adquirida, do grupo das histiocitoses não-Langerhans. Clinicamente é caracterizada pela presença de placas amarelo-alaranjadas, simétricas, que afetam predominantemente o pescoço, parte superior do tronco, áreas intertriginosas e região periorbital. Ocorre maioritariamente em adultos com níveis normais de lípidos plasmáticos.

Apresentamos o caso de uma mulher de 52 anos, sem antecedentes de relevo, referenciada por aparecimento de placas de cor amarelada, assintomáticas, com distribuição simétrica, nas pálpebras, axilas, virilhas e região cervical, com dois anos de evolução.

Foi realizada biópsia cutânea em placa axilar e palpebral, cujo resultado revelou quadro morfológico compatível com xantoma e xantelasma, respetivamente. O estudo analítico demonstrou níveis normais de triglicéridos, colesterol-LDL e colesterol-HDL, no entanto, revelou a presença de um aumento da velocidade de sedimentação e um pico monoclonal na zona gama, do tipo IgG/Kappa. A doente foi referenciada a consulta de Hematologia Clínica, para posterior investigação.

Mais de metade dos casos relatados de xantoma plano normolipidémico difuso estão associados a doenças hematológicas tais como mieloma múltiplo, gamopatia monoclonal de significado indeterminado, leucemia mielóide crónica, macroglobulinemia de Waldenström, crioglobulinemia e linfoma. As lesões cutâneas podem preceder por vários anos o aparecimento destas doenças, sendo recomendada a monitorização clínica e laboratorial periódica destes doentes, mesmo que inicialmente não apresentem nenhuma condição subjacente.

### CC20 - Eritema induratum de Whitfield secundário a schistosomíase urinária

**Bárbara Vieira Granja<sup>1,2</sup>, P. Rolo de Matos<sup>1</sup>, L. Vale<sup>2,3</sup>, C. Fernandes<sup>3</sup>, E. Rios<sup>4,5</sup>, F. Azevedo<sup>1</sup>, S. Magina<sup>1,2</sup>**

<sup>1</sup>Departamento de Dermatologia e Venereologia, Unidade Local de Saúde São João, Porto, Portugal

<sup>2</sup>Departamento de Biomedicina, Faculdade de Medicina da Universidade do Porto, Porto, Portugal

<sup>3</sup>Departamento de Urologia, Unidade Local de Saúde São João, Porto, Portugal

<sup>4</sup>Departamento de Anatomia Patológica, Unidade Local de Saúde São João, Porto, Portugal

<sup>5</sup>Departamento de Patologia, Faculdade de Medicina da Universidade do Porto, Porto, Portugal

Introdução: O eritema indurado (EI) é uma doença inflamatória rara centrada no tecido adiposo subcutâneo. Historicamente, está associado a um estímulo antigénico causado pelo *Mycobacterium tuberculosis* (EI de Bazin), mas pode ocorrer perante outras infeções ou doenças subjacentes (EI de Whitfield). Caracteriza-se por nódulos subcutâneos eritematosos, dolorosos e variavelmente ulcerados, tipicamente na região posterior das pernas. O tratamento do EI visa a causa subjacente.



Caso Clínico: Mulher de 28 anos, natural de Angola, sem antecedentes de relevo, recorreu à consulta de dermatologia por nódulos cutâneos dolorosos com 7 anos de evolução, alguns dos quais com ulceração e supuração recorrentes. Negava febre, artralgias ou perda de peso. Tinha feito anteriormente múltiplos antibióticos e prednisolona oral sem melhoria. Ao exame objetivo apresentava nódulos subcutâneos hiperpigmentados nos membros inferiores, alguns dos quais ulcerados. Do estudo laboratorial realizado destaca-se eosinofilia (781/ $\mu$ L) sem leucocitose (7510/ $\mu$ L, N: 4000-11000/ $\mu$ L). As serologias víricas e VDRL foram negativos. A prova da tuberculina foi positiva (14 mm) e a radiografia de tórax não demonstrou alterações de relevo. O exame histológico revelou infiltrado inflamatório com predomínio de neutrófilos no tecido celular subcutâneo, em localização predominantemente lobular com lesões de vasculite associadas. Adicionalmente, com eosinófilos, ocasionais células gigantes multinucleadas, granulomas, e necrose supurativa; a pesquisa de microorganismos pelos métodos PAS, Ziehl-Neelsen e Gram foi negativa. O exame microbiológico, parasitológico e micobacteriológico da peça de biópsia cutânea foi negativo; o PCR para *Mycobacterium tuberculosis*, *Leishmania*, *Nocardia*, *Mycobacterium leprae* e *Schistosoma* foi negativo. A tomografia computadorizada (TC) toraco-abdomino-pélvica revelou distensão da bexiga e calcificações parietais lineares. O exame sumário de urina não revelou alterações de relevo, assim como, os exames microbiológico, parasitológico, micobacteriológico e PCR para *Mycobacterium tuberculosis*. Na cistoscopia observavam-se lesões nacaradas ao nível do trígono e pavimento vesical, com múltiplas calcificações dispersas; a biópsia vesical demonstrou numerosas estruturas calcificadas no tecido conjuntivo subepitelial, compatíveis com *Schistosoma haematobium*. Iniciou tratamento com praziquantel 60mg/kg em 2 tomas únicas separadas por 4 semanas. Dois meses após o tratamento, os nódulos tinham regredido, mantendo lesões residuais de hiperpigmentação pós-inflamatória nos membros inferiores e sem aparecimento de novos nódulos.

Discussão: A shistosomíase é uma doença parasitária que afeta mais 200 milhões de pessoas a nível mundial. De acordo com o nosso conhecimento, este é o primeiro caso descrito de EI associado a infeção por schistosoma.

### CC21 - Manifestações orais da doença de Crohn – a peça do puzzle que faltava para o diagnóstico

**André Aparício Martins<sup>1</sup>, J. Xará<sup>1</sup>, J. C. Cardoso<sup>1</sup>, F. Portela<sup>2</sup>, J. Calvão<sup>1</sup>**

<sup>1</sup>Serviço de Dermatologia e Venereologia, Unidade Local de Saúde de Coimbra

<sup>2</sup>Serviço de Gastroenterologia, Unidade Local de Saúde de Coimbra

As manifestações orais da doença de Crohn (DC) têm uma prevalência de 0,5-20%. Apesar de poderem preceder os sintomas gastrointestinais, na maioria dos casos a sua ocorrência é síncrona ou metácrona.

Doente do sexo feminino, 69 anos, recorreu ao serviço de urgência por lesões orais dolorosas recorrentes, com 3 meses de evolução, associadas a odinofagia e perda ponderal de 5Kg. Negava queixas cutâneas, genitais ou oculares, assim como episódios prévios. Antecedentes pessoais de colite de etiologia indeterminada, sob terapêutica com azatioprina 75mg/dia e messalazina 3g/dia, com bom controlo da doença. Ao exame objetivo observava-se lesão ulcerada com cerca de 1cm, bordos infiltrados e fundo limpo, na comissura labial direita. Adicionalmente, apresentava úlceras lineares nos sulcos vestibulares. Observavam-se ainda múltiplas úlceras circulares, milimétricas, bordos eritematosos e fundo coberto por fibrina, na mucosa labial superior, pilares amigdalinos e palato esquerdo. A análise histopatológica da úlcera de maiores dimensões, revelou granulomas epitelioides, células gigantes multinucleadas e infiltrado mononuclear dérmico. Assim, o quadro clínico-patológico permitiu estabelecer o diagnóstico de DC oral e esclarecer a etiologia da colite, até então indeterminada. Foi instituída terapêutica com ciclo de metilprednisolona oral e betametasona solução oral, associada a aumento da dose de azatioprina para 125mg/dia, com resolução completa das lesões após 3 meses.

O caso clínico descrito salienta a importância das manifestações orais no diagnóstico da DC, bem como o seu pleomorfismo clínico. As úlceras lineares

profundas, localizadas tipicamente nos sulcos vestibulares, são uma manifestação específica da doença. O exame histopatológico destas lesões revela granulomas não-caseosos, típicos da DC. Por outro lado, a estomatite aftosa, embora frequente, constitui uma manifestação clínico-patológica inespecífica. A relação entre as manifestações orais e a atividade intestinal da DC é incoerente na literatura. Não obstante, a terapêutica baseia-se em corticoides sistémicos, imunossuppressores clássicos e inibidores do TNF- $\alpha$ , utilizados na abordagem da doença intestinal.

### CC22 - Úlceras vulvares: uma apresentação rara de uma doença potencialmente fatal

**Francisco Martins<sup>1</sup>, J. Teixeira<sup>1</sup>, A.M. Pinheiro<sup>2</sup>, M. M. Brites<sup>1</sup>, J. C. Cardoso<sup>1</sup>, J. Calvão<sup>1</sup>**

<sup>1</sup> Serviço de Dermatologia – Unidade Local de Saúde de Coimbra

<sup>2</sup> Serviço de Medicina Interna – Unidade Local de Saúde de Coimbra

Uma doente de 57 anos, sem antecedentes patológicos de relevo, recorreu ao Serviço de Urgência por quadro de febre e lesões vulvares dolorosas com uma semana de evolução, sem melhoria após tratamento com doxiciclina. Referia também náuseas e artralgias, mas negava outros sintomas sistémicos. Ao exame físico, destacavam-se múltiplas úlceras de base infiltrada em ambos os grandes lábios, com dimensões entre 2mm e 1cm. O estudo analítico revelou leucocitose significativa (40,8 x 10<sup>9</sup>/L), anemia normocítica (11g/dL) e trombocitopenia (67 x 10<sup>9</sup>/L), bem como elevação da proteína C reativa (36,49mg/dL). As serologias da sífilis, HCV, HBC e HIV eram negativas, bem como a pesquisa por PCR de HSV, *N. gonorrhoeae* e *C. trachomatis* nas lesões vulvares.

A doente foi internada no Serviço de Dermatologia para estudo, tendo sido inicialmente colocadas as hipóteses clínicas de pênfigo vulgar e doença de Behçet, em possível coexistência com uma reação leucemoide a um quadro séptico subjacente. A biópsia das lesões vulvares revelou, no entanto, um infiltrado neutrofilico na epiderme e derme, compatível com uma dermatose neutrofilica com características mistas de síndrome de Sweet e pioderma gangrenoso.

Por agravamento franco da anemia e da trombocitopenia, foi feita avaliação da medula óssea, que confirmou o diagnóstico de leucemia promielocítica (LPM), tendo sido prontamente iniciada terapêutica com ácido *all-trans* retinóico. O tratamento levou à resolução total das lesões vulvares e das alterações hematológicas, estando a doente em remissão clínica após seis meses de seguimento.

A LPM é um subtipo de leucemia mieloide aguda que se apresenta frequentemente com um quadro de pancitopenia ou coagulopatia grave, tendo uma sobrevida média de 1 mês sem tratamento. A associação da LPM a lesões vulvares no contexto de dermatose neutrofilica paraneoplásica não está descrita na literatura, mas foi, neste caso, fundamental para o diagnóstico precoce e tratamento atempado desta doença potencialmente fatal.

### CC23 - Plasmocitose Cutânea - uma Doença Sistémica?

**Carlos M. Nogueira<sup>1</sup>, J. S. Silva<sup>2</sup>, C. Cerqueira<sup>1</sup>, M. S. Ribeiro<sup>1</sup>, T. Pereira<sup>1</sup>, M. J. Guimarães<sup>1</sup>, C. Brito<sup>1</sup>**

<sup>1</sup> Serviço de Dermatovenereologia da Unidade Local de Saúde de Braga

<sup>2</sup> Serviço de Anatomia Patológica da Unidade Local de Saúde de Braga

A plasmocitose cutânea é um diagnóstico raro, caracterizado pela infiltração da pele por plasmócitos policlonais. Está descrita sobretudo em idosos, de etnia asiática e é um diagnóstico de exclusão.

Descrevemos um doente do sexo masculino, 66 anos, sem antecedentes de relevo, avaliado na consulta de Dermatologia por lesões maculopapulares pruriginosas no tronco com seis meses de evolução. A biópsia cutânea mostrou um infiltrado inflamatório dérmico perivasculare e perianexial, com predomínio de plasmócitos. Analiticamente, destacava-se a presença de anemia e hipergamaglobulinemia. Foram excluídas várias etiologias infecciosas, incluindo sífilis e doença de Lyme. O doente realizou TC



toracoabdominopélvico, que mostrou várias linfadenopatias, com características reativas na biópsia excisional. A marcha diagnóstica incluiu ainda a realização de imunofenotipagem do sangue periférico, sem alterações, 18-FDG-PET/CT, com hiper captação em vários gânglios linfáticos e no anel de Waldeyer, sugestivo de processo inflamatório sistémico, e biópsia da rinofaringe, com infiltrados linfóides inespecíficos. A biópsia da medula óssea mostrou aumento do número de plasmócitos, sem alterações sugestivas de neoplasia. O doente manteve estabilidade clínica das lesões cutâneas e adenopatias em vários exames de imagem, ao longo de cinco anos. Repetiu várias biópsias cutâneas e ganglionares, com resultados sobreponíveis. O tratamento das lesões cutâneas incluiu corticoterapia tópica e cursos longos de corticoterapia sistémica em fases sintomáticas. A plasmocitose cutânea é uma doença benigna e o termo “plasmocitose cutânea e sistémica” é utilizado para refletir a possibilidade de envolvimento sistémico, como neste caso. Este diagnóstico implica a exclusão de patologia sistémica de base, geralmente com realização de exames complementares exaustivos. Continua por esclarecer se esta entidade é uma condição reativa ou associada a neoplasias hematológicas, pelo que se recomenda um seguimento prolongado. A maioria dos casos relatados apresenta bom prognóstico, embora a análise de mais casos seja essencial para o esclarecimento da etiologia e evolução da doença.

### CC24 - Paniculite como manifestação cutânea de criptococose secundária

**Rúben Nogueira Costa<sup>1</sup>, P. Gomes<sup>1</sup>, M. Costa-Silva<sup>1</sup>, A. Cerejeira<sup>1</sup>, A. P. Cunha<sup>1</sup>, F. Azevedo<sup>1</sup>**

<sup>1</sup>Serviço de Dermatologia e Venereologia, Unidade Local de Saúde de São João, Porto, Portugal

#### INTRODUÇÃO:

A criptococose secundária é a manifestação cutânea da infeção sistémica por *Cryptococcus neoformans*. A infeção habitualmente resulta da inalação de material fecal de pombos com primoinfeção pulmonar e subsequente disseminação para o sistema nervoso central, osso e pele. Alterações cutâneas ocorrem em apenas 15% dos casos e incluem lesões pápulo-nodulares, celulite, paniculite, lesões ulceradas e abscessos. Podem também mimetizar lesões de molusco contagioso, herpes vírus ou mesmo carcinoma basocelular. Como fatores de risco principais temos o uso de terapêutica imunossupressora e infeção HIV. Não tratada esta infeção oportunista tem habitualmente um desfecho fatal.

#### CASO CLÍNICO:

Descrevemos uma doente de 34 anos, natural da Ucrânia, com antecedentes de Hepatite B e C curadas e transplante renal por DRC de etiologia indeterminada a realizar corticoterapia oral e tacrolimus. Internada ao cuidado da nefrologia para indução dialítica por disfunção crónica do enxerto - clínica de uremia, hipervolemia e acidose metabólica. Durante o internamento constatação de nódulos subcutâneos, duros e dolorosos à palpação na coxa e perna direitas. Feita biópsia cutânea com identificação de processo inflamatório xantogranulomatoso envolvendo a derme profunda e tecido subcutâneo. Isolamento de *Cryptococcus neoformans* na microbiologia. Realizada punção lombar para exclusão de envolvimento neurológico apesar de ausência de clínica neurológica: antigénio criptocócico positivo no título de 1/8 e crescimento de *Cryptococcus neoformans* sensível a anfotericina. Recusou internamento e iniciou 4 semanas de terapêutica de indução em regime de ambulatório (anfotericina, flucitosina e fluconazol) com posterior transição para tratamento de manutenção. Após 3 meses de início de tratamento constatou-se resolução total das lesões cutâneas com hiperpigmentação pós-inflamatória.

#### DISCUSSÃO:

Este caso pretende demonstrar uma das raras manifestações cutâneas de criptococose secundária e alertar para a necessidade de envio de amostras para microbiologia na presença de quadros de paniculite em doentes imunossuprimidos.

## ONCOLOGIA

### CC25 - Angiossarcoma cutâneo extenso como mimetizador de celulite

**Inês Pereira Amaral<sup>1</sup>, I. Soares<sup>1</sup>, M. Pupo Correia<sup>1</sup>, P. de Vasconcelos<sup>1</sup>, L. Soares de Almeida<sup>1,2</sup>, P. Filipe<sup>1,2</sup>**

<sup>1</sup>Serviço de Dermatovenereologia, Hospital de Santa Maria, Unidade Local de Saúde Santa Maria

<sup>2</sup>Clínica Universitária de Dermatovenereologia, Faculdade de Medicina, Universidade de Lisboa

O angiossarcoma cutâneo é uma neoplasia vascular rara e agressiva, com tendência a invasão extensa local e sistémica. Clinicamente pode mimetizar erisipelas e celulites, hematomas, e outras patologias infecciosas ou inflamatórias, levando a atrasos no diagnóstico.

Reportamos o caso de uma doente do sexo feminino, de 79 anos, fototipo III de Fitzpatrick, que recorreu ao Serviço de Urgência pelo surgimento de placas eritematovioláceas que cobriam todo o couro cabeludo, região frontal e pavilhão auricular esquerdo, com quatro meses de evolução. Tinha sido medicada pelo médico de família com múltiplos antibióticos orais, sem qualquer melhoria, motivo pelo qual foi encaminhada para ponderar início de antibioterapia endovenosa. Analiticamente sem alterações de relevo. A tomografia computadorizada de crânio revelou um exuberante espessamento e densificação dos tecidos moles epicranianos fronto-temporo-parietais, com extensão à região periorbitária pré-septal esquerda e periauricular. A biópsia cutânea confirmou o diagnóstico de angiossarcoma de células epitelióides, com intensa e difusa positividade para ERG, CD31 e podoplanina, juntamente com um índice proliferativo alto (Ki-67 ~60%). Após confirmação do diagnóstico, em reunião multidisciplinar de sarcomas, e apesar da ausência de evidência de metastização, o tumor foi considerado irremediável. Foi proposto início de quimioterapia com doxorubicina, no entanto, a doente faleceu por progressão da doença, antes de iniciar a terapêutica.

Destaco este caso pela exuberância das lesões cutâneas, cujo diagnóstico tardio revelou um tumor com um mau prognóstico associado. A complexidade do diagnóstico diferencial resultou em múltiplas tentativas terapêuticas empíricas pelo médico assistente, sem sucesso, sublinhando o papel fundamental na Dermatologia na obtenção de um diagnóstico definitivo. O reconhecimento atempado é imperativo para melhorar o prognóstico destes doentes.

### CC26 - Hidradenite supurativa: uma patologia complexa com potencial maligno

**Patrícia Moreira Gomes<sup>1</sup>, R. Costa<sup>1</sup>; R. Coelho<sup>2</sup>; M. Mendes<sup>2</sup>; V. Garrido<sup>3</sup>; F. Azevedo<sup>1</sup>; C. Lisboa<sup>1,4</sup>**

<sup>1</sup>Serviço de Dermatologia e Venereologia, Unidade Local de Saúde de São João

<sup>2</sup>Serviço de Cirurgia Plástica, Unidade Local de Saúde de São João

<sup>3</sup>Serviço de Cirurgia Geral, Unidade Local de Saúde de São João

<sup>4</sup>Departamento de Patologia e RISE@ CINTESIS, Faculdade de Medicina da Universidade do Porto

Introdução: A hidradenite supurativa (HS) é uma doença inflamatória crónica cutânea que se caracteriza pela presença de nódulos inflamatórios, abscessos, fistulas e cicatrizes e que se manifesta, geralmente, nas áreas intertriginosas. A transformação maligna da HS em carcinoma espinocelular (CEC) é uma das complicações mais raras na doença grave e de longa duração.

Caso clínico: Sexo masculino, 59 anos, observado na consulta por HS grave da região nadegueira, perianal e perineal, com mais de 20 anos de evolução, já submetido a diversas cirurgias alargadas das lesões de HS. Na consulta, foi observado tumor verrucoso perianal cuja biópsia confirmou tratar-se de um carcinoma verrucoso perianal (estadiamento T1N0M0). Foi submetido a ressecção do reto e do canal anal com colostomia definitiva. Posteriormente, apresentou vários episódios de agudização da HS tratados com antibioterapia e acitretina e foi submetido a múltiplas intervenções cirúrgicas por



fistulização extensa documentada por ressonância magnética na região nadegueira/períneo e coxa. Entretanto, o doente foi proposto para realizar adalimumab. Na consulta de avaliação, foi realizada biópsia a lesão drenante persistente da nádega direita que revelou CEC. Foi submetido a exérese alargada da lesão. Por margens positivas, iniciou tratamento com radioterapia externa, enquanto aguarda estadiamento.

Discussão: A HS é uma doença inflamatória crónica com apresentação clínica variada, desde nódulos inflamatórios a múltiplos abscessos, com formação de trajetos fistulosos e cicatrizes. O desenvolvimento de CEC em lesões de HS pré-existentes é uma das complicações mais graves da doença de longa duração. A abordagem multidisciplinar é imprescindível para o seu tratamento.

## CC27 - Pembrolizumab no melanoma localmente avançado em doente hemodialisada

Rúben Nogueira-Costa<sup>1</sup>, P. Gomes<sup>1</sup>, M. Costa-Silva<sup>1</sup>, I. J. Sousa<sup>2</sup>, A. P. Cunha<sup>1</sup>, F. Azevedo

<sup>1</sup>Serviço de Dermatologia e Venereologia, Unidade Local de Saúde de São João, Porto, Portugal

<sup>2</sup>Serviço de Oncologia Médica, Unidade Local de Saúde de São João, Porto, Portugal

### INTRODUÇÃO

A imunoterapia com pembrolizumab (inibidor PD1) tem particular relevo em doentes com estadio avançado de melanoma, especialmente em melanoma BRAF/MEK wild type. Apesar da excreção renal de pembrolizumab ser residual devido ao seu alto peso molecular a maioria dos doentes em diálise são excluídos dos ensaios clínicos.

### CASO CLÍNICO

Descrevemos uma doente de 86 anos com antecedentes de fibrilhação auricular hipocoagulada e doença renal poliquística em hemodiálise submetida a excisão de melanoma maligno na perna esquerda em 2021 com índice de Breslow 3,1 mm e 15 mitoses. Realizou alargamento, pesquisa de gânglio sentinela (negativo) e TC-CTAP sem evidência de metastização – pT3bN0M0 (AJCC 8ª edição). Durante o seguimento detetadas metástases cutânea satélite e em trânsito, com re-estadiamento negativo para outras lesões secundárias - pT3N1cM0. Realizou pesquisa de BRAF/MEK que mostrou ausência de mutações preditoras de resposta a terapêutica dirigida. Iniciou pembrolizumab 200mg a cada 3 semanas, sendo as tomas programadas após sessão de hemodiálise de sexta-feira na expectativa de maximizar o tempo de atuação do fármaco e precavendo uma eventual eliminação renal do mesmo. Ao fim de 5 sessões de imunoterapia dirigida observou-se regressão clínica e imagiológica das lesões - demonstrada através de PET. A doente mantém-se em seguimento por dermatologia e oncologia médica.

### DISCUSSÃO

Doentes em diálise são frequentemente excluídos dos ensaios com imunoterapia o que torna a evidência científica nesta população escassa. Aqui reportamos um caso clínico com tratamento eficaz de melanoma avançado (estadio pT3N1cM0) com pembrolizumab em doente hemodialisada sem existência de efeitos adversos significativos até à data.

## REAÇÃO CUTÂNEA ADVERSA A FÁRMACO

### CC28 - Erupção acneiforme associado a anti-TNF: um caso clínico

Ivânia Soares, I. Amaral, M. Correia, D. de Sousa, J. de Vasconcelos, L. Soares de Almeida, P. Filipe  
Unidade Local de Saúde Santa Maria

As erupções acneiformes associadas à terapêutica anti-TNF estão documentadas na literatura, embora sejam pouco frequentes e o regime terapêutico é variável. Assim, apresentamos o caso de um doente de 38 anos com doença de Crohn, que recorreu ao serviço de urgência de dermatologia

por dermatose caracterizada por pápulas e pústulas dolorosas na face, região cervical e tronco com 2 semanas de evolução. Negava sintomatologia sistémica. Da história apurava-se que três semanas antes, o doente tinha alterado o regime terapêutica para um biossimilar do adalimumab. Foi colocada com hipótese diagnóstica erupção acneiforme provavelmente induzida pelo biossimilar. Suspenso o biológico, iniciou terapêutica com doxiciclina com parca resposta pelo que foi iniciado prednisolona e isotretinoína 20mg/dia com melhoria progressiva da dermatose. Discutido com Gastroenterologia, o doente iniciou posteriormente terapêutica com Ustekinumab. As erupções acneiformes são efeitos adversos reconhecidos dos fármacos anti-TNF, incluindo biossimilares. As opções de tratamento incluem corticosteroides sistémicos, doxiciclina, isotretinoína e alteração do agente biológico alternativo. Os biossimilares surgiram como alternativas economicamente viáveis aos biológicos de origem, mas podem representar riscos de imunogenicidade e reações adversas. Este caso destaca a importância da monitorização de efeitos adversos dermatológicos associados aos anti-TNF e biossimilares.

### CC29 - Ulcerated papulonodules in Crohn's disease

Ana Gusmão Palmeiro<sup>1</sup>, C. Amaro<sup>1</sup>, C. Chagas<sup>2</sup>, I. Viana<sup>1</sup>, R. Bajanca<sup>1</sup>

<sup>1</sup>Dermatology department, Hospital Egas Moniz, Lisboa, Portugal

<sup>2</sup>Gastroenterology department, Hospital Egas Moniz, Lisboa, Portugal

A 43-year-old man, with Crohn's disease (A2L1B3, Montreal classification), treated with Infliximab, presented with nonexudative infiltrated erythematous ulcerated nodules on the dorsum of his left hand and on the anterior right and left thighs, as well as smaller, identical lesions on the abdomen and face. He denied fever, constitutional symptoms, and gastrointestinal changes. Histopathology of a skin biopsy showed a nodular lesion with a hyperplastic epidermis, interface changes, apoptotic keratinocytes, and mild exocytosis of lymphocytes. In the superficial to mid dermis, there was a dense mononuclear cell infiltrate, composed of small to medium lymphocytes, histiocytes and scattered plasma cells. In situ hybridization of kappa and lambda shows a polytypic population of plasma cells. Beta and Gama T-cell rearrangement showed a polyclonal pattern for both loci. These changes suggested a reactive process and were deemed compatible with an Infliximab-induced pseudolymphoma. Infliximab was suspended and empiric treatment with oral prednisolone 0,6mg/kg/day and topical clobetasol 0,5mg/g resulted in a progressive clinical improvement, with complete resolution after three months. The patient was started on Ustekinumab (anti IL-12/23), and follow-up at 3 months showed maintenance of good control of the Crohn disease and no recurrence of the skin lesions.

Cutaneous pseudolymphoma is a relatively common condition, manifesting as solitary or multiple red-to-purple papule/nodules. Histopathologically, it is a heterogeneous benign lymphoid proliferation, which may simulate a malignant skin lymphoma. It is often induced by insect bites, minor trauma, acne, and drug administration. To our knowledge, there are only 4 other cases of anti-TNF a induced cutaneous pseudolymphomas.

### CC30 - Vitiligo induzido pelo dupilumab: série de casos

Ana Ferreira<sup>1</sup>, P. Simões Farinha<sup>1</sup>, MC Fialho<sup>1</sup>, T Pessoa e Costa<sup>1</sup>, B Duarte<sup>1</sup>

<sup>1</sup>Departamento de Dermatovenereologia da Unidade Local de Saúde São José, Lisboa, Portugal

Introdução: O vitiligo é uma doença autoimune adquirida caracterizada pela destruição progressiva de melanócitos da pele, levando ao aparecimento de manchas acrómicas irregulares. Embora a sua fisiopatologia seja complexa, a inflamação mediada pela via T<sub>H</sub>1-IFN- $\gamma$  tem um papel central no aparecimento e progressão do vitiligo. O dupilumab, um anticorpo





monoclonal aprovado para a dermatite atópica moderada a grave, bloqueia a IL-4 e a IL-13, as principais citocinas na inflamação do tipo II, sendo os efeitos adversos comuns observados as reações no local de injeção e a conjuntivite. Recentemente, foi postulada na literatura a associação entre o dupilumab e o desenvolvimento de vitiligo.

Métodos e resultados: Neste trabalho, relatamos dois casos de doentes com dermatite atópica que desenvolveram vitiligo plausivelmente associado ao início de dupilumab. O primeiro caso de uma mulher de 30 anos, e o segundo caso de um homem de 20 anos, descrevendo a forma de apresentação, características clínicas e orientação terapêutica instituída.

Conclusão: O desenvolvimento de vitiligo em doentes expostos ao dupilumab é uma intercorrência rara. A fisiopatologia subjacente envolverá provavelmente um desequilíbrio no balanço imunológico, nomeadamente pelo desvio e amplificação dos eixos  $T_H1$ -IFN- $\gamma$  e IL-23- $T_H17$ , através da atenuação seletiva da imunidade tipo II, necessária para terminar as referidas respostas imunes do tipo 1 e 17. A decisão de manter o tratamento com dupilumab nestes casos é complexa, particularmente nos bons respondedores, devendo ser ponderando os benefícios do tratamento em relação à gravidade e extensão da lesões vitiliginosas e e as preferências do próprio doente.

## VASCULITE GANGRENOSA

### CC31 - Vasculite Gangrenosa Juvenil do Escroto: Um Caso Raro com Excelente Resposta ao Tratamento

João Soares<sup>1,2</sup>, M. Brites<sup>1</sup>, J. Cardoso<sup>1,2</sup>

<sup>1</sup> Unidade Local de Saúde de Coimbra (ULS Coimbra), <sup>2</sup> Faculdade de Medicina da Universidade de Coimbra (FMUC)

A Vasculite Gangrenosa Juvenil do Escroto (VGJE) é uma doença rara, com menos de 20 casos descritos na literatura, mas com uma apresentação distinta e uma resposta favorável ao tratamento.

Neste caso clínico, apresentamos um doente do sexo masculino, com 34 anos, com úlceras escrotais dolorosas, sem antecedentes de doenças sexualmente transmissíveis ou comportamentos sexuais de risco e sem doença sistémica prévia ou imunossupressão. Estudos laboratoriais revelaram marcadores inflamatórios elevados, contudo todos os estudos microbiológicos foram negativos. Pesquisa de Herpes Simplex 1 e 2, Citomegalovírus, H. ducreyi, N. gonorrhoea e C. trachomatis por PCR de zaragatoa lesional foram negativos. Além disso, estudos serológicos de infeção por hepatite B e C, HIV e Sífilis foram negativos. Biópsia revelou infiltrado inflamatório denso, superficial e profundo, composto predominantemente por neutrófilos associados a necrose fibrinoide secundária de pequenos vasos. Não foi identificado nenhum microrganismo com colorações de Gram, EBER ou CMV. O doente foi diagnosticado com VGJE e tratado com metilprednisolona 24mg id em desmame durante 2 meses associada a doxiciclina 100 mg 2id durante 1 mês e clobetasol tópico em oclusão. Verificou-se cura completa em 2 meses e sem recidiva ao fim de 1 ano de seguimento.

Este caso contribui para o conhecimento existente sobre VGJE. Tipicamente, os doentes são jovens, geralmente com menos de 30 anos; no entanto, este doente tinha 34 anos. Embora o envolvimento exclusivo do escroto seja comum, este doente também apresentou úlceras satélite de menores dimensões na coxa adjacente.

## Posteres

### ALERGIA CUTÂNEA

#### P01 - Testes Epicutâneos Na Hipersensibilidade Não Imediata ao Cotrimoxazol – Será Útil?

João Soares<sup>1,2</sup>, J. Teixeira<sup>1</sup>, A. Pinho<sup>1,2</sup>, M. Gonçalo<sup>1,2</sup>

<sup>1</sup> Unidade Local de Saúde de Coimbra (ULS Coimbra), <sup>2</sup> Faculdade de Medicina da Universidade de Coimbra (FMUC)

Introdução: Cotrimoxazol (CTX), um antibiótico composto por Trimetoprima e Sulfametoxazol (TMP-SMX). É frequentemente incluído em séries de Testes Epicutâneos (TE) de antibióticos, dada a sua documentada associação com reações de hipersensibilidade cutânea. No entanto, a literatura tem levantado questões sobre a sensibilidade dos TE para este antibiótico.

Objetivos: Este trabalho procurou avaliar a sensibilidade dos TE com CTX em reações adversas cutâneas não imediatas (RACNI).

Métodos: Análise retrospectiva (2000-2022) de TE com séries de antibióticos incluindo CTX 10% vas (*Chemotechnique Diagnostics*®) realizados de acordo com as recomendações da ESCD em doentes com suspeita de RACNI ao CTX. Alguns doentes foram adicionalmente testados com Trimetoprima 10% vas (laboratórios Edol®) e pó de comprimidos de CTX (Bactrim DS®) 10% em vas. Resultados: Foram incluídos 64 doentes (48F/16M; idade média 47,4, DP 18,4), 51 (20%) com exantema maculopapular, 5 (8%) com DRESS, 5 (8%) dentro do espectro SJS/TEN/Eritema Multiforme e 3 (5%) com Erupção Medicamentosa Fixa. Notavelmente, o CTX foi o único suspeito em 24 pacientes.

Não houve nenhuma reação positiva ao CTX. Um doente reagiu exclusivamente à Trimetoprima. Não houve outra reação às preparações locais com comprimidos de CTX em vas.

Os TE foram positivos para outros antibióticos em 4 doentes (6%): Penicilina G(1), Amoxicilina(1), Clindamicina(1) e Gentamicina(1); relacionados com exposições concomitantes(1) ou anteriores(3).

Conclusão: Estes achados sugerem que TE podem não ter sensibilidade suficiente para diagnosticar RACNI induzidas por CTX. As limitações deste estudo incluem a falta de confirmação por prova de confirmação oral, que é, no entanto, contraindicada em muitas RACNI estudadas.

#### P02 - Dermatose disseminada com padrão *airborne*: dois suspeitos no local do crime

Diogo de Sousa<sup>1</sup>, L. Sun<sup>1</sup>, D. Mancha<sup>1</sup>, M. Alpalhão<sup>1,2,3</sup>, P. Vasconcelos<sup>1</sup>, L. Soares-de-Almeida<sup>1,2,3</sup>, T. Correia<sup>1</sup>, P. Filipe<sup>1,2,3</sup>

<sup>1</sup> Serviço de Dermatologia, Hospital de Santa Maria, Unidade Local de Saúde de Santa Maria, Lisboa, Portugal.

<sup>2</sup> Faculdade de Medicina da Universidade de Lisboa, Clínica Universitária de Dermatologia, Lisboa, Portugal.

<sup>3</sup> Faculdade de Medicina, Dermatology Research Unit, Instituto de Medicina Molecular, Universidade de Lisboa, Lisboa, Portugal

A dermatite de contato ocupacional (DCO), que abrange reações irritativas e alérgicas, é um fator limitante das atividades profissionais e uma causa de morbidade que pode resultar em diminuição da capacidade de trabalho e absentismo. Apresentamos o caso de uma DCO a dois alérgenos, com padrão *airborne*.

Doente do sexo masculino, com 60 anos de idade recorreu ao Serviço de Urgência por dermatose disseminada, muito pruriginosa, com 2 meses de evolução. Referia desde há 10 meses trabalhar em construção civil. Negava fatores de melhoria ou outros sintomas sistémicos, como febre, perda ponderal ou anorexia., e referia como fator de agravamento a exposição solar. Negava introdução de fármacos de novo ou aplicação de tópicos previamente ao início da dermatose. À observação objetivava-se uma



dermatose disseminada caracterizada por placas eritemato-descamativas com escama branca e grande, fissuração e liquenificação, com envolvimento preferencial das áreas foto-expostas. Realizou provas epicutâneas de contacto (PEC) com a série básica do GPEDC que demonstrou positividade para o dicromato de potássio +++ e cloreto de cobalto ++. Foi medicado com corticoterapia oral e tópica e foram feitas recomendações de evicção de alérgenos, com resolução completa das lesões cutâneas.

A alergia de contacto ao crómio geralmente ocorre em simultâneo com outras alergias, principalmente devido à presença simultânea de outros metais em produtos sensibilizadores. Até 49% dos doentes com PEC positivas para crómio têm positividade para o cobalto. O eczema das mãos é a forma de apresentação mais frequente, podendo no entanto até 10% dos doentes ter dermatoses disseminadas, entre os quais o padrão airborne é pouco frequente. Este caso evidencia a necessidade de uma forte suspeita diagnóstica para demonstrar uma associação alérgica ocupacional.

### P03 - Queilite de contacto alérgica a sulfitos: o alérgénio do ano

Lanyu Sun<sup>1</sup>, D. Mancha<sup>1</sup>, D. Sousa<sup>1</sup>, C. Brazão<sup>1</sup>, S. Duarte<sup>1</sup> T. Estanislau-Correia<sup>1</sup>, M. Alpalhão<sup>1,2</sup>, P. Filipe<sup>1,2</sup>

<sup>1</sup> Serviço de Dermatovenereologia, Hospital de Santa Maria, Unidade Local de Saúde Santa Maria

<sup>2</sup> Clínica Universitária de Dermatovenereologia, Faculdade de Medicina, Universidade de Lisboa

O metabissulfito de sódio é um composto inorgânico que pode causar dermatite de contato alérgica e foi considerada como o alérgénio do ano 2024 pela *American Contact Dermatitis Society*. Os sulfitos atuam como antioxidantes e conservantes; fontes comuns incluem alimentos/bebidas, produtos farmacêuticos e cosméticos. Embora a frequência da sensibilização ao metabissulfito de sódio seja relatada como alta na maioria dos estudos, a sua relevância é difícil de determinar porque é um conservante ubíquo, podendo levar a reações irritativas ou a leituras duvidosas nas provas epicutâneas de contacto (PEC), não estando até ao momento incluído na maioria das séries básicas. Descreve-se o caso de um doente de 73 anos, reformado de electricista. Foi referenciado à consulta de dermatologia por história de eritema, fissuração e descamação labial com 3 meses de evolução. Usa placa dentária mas negava alteração recente de materiais dentários. Negava alteração da pasta dentífrica ou o uso de batons cíeiros mas mencionava o consumo diário de rebuçados de mentol. Na consulta de Alergologia Cutânea foram realizadas PEC com a série básica do GPEDC e as séries de pastelaria e *dental screening*. Nas leituras realizadas, verificou-se positividade ao metabissulfito de sódio a 2% em vaselina, (+) em D2 e (++) em D4. Houve ainda positividade à mistura de caínas (++) em D2 e D4, considerada com relevância passada. Após análise dos ingredientes dos rebuçados de mentol que o doente consome com frequência, existe a referência de conter vestígios de sulfitos. Após a evicção do seu consumo, verificou-se resolução completa da queilite, sem aparecimento de novas queixas. Este caso mostra que os sulfitos são de facto um alérgénio relevante e devem ser considerados como possíveis causas de queilites de contacto alérgica, sendo a realização da PEC fundamental para o correto diagnóstico e tratamento.

### P04 - Eczema de Contacto: entre Botas e Tintas

Madalena Pupo Correia<sup>1,2</sup>, I. Pereira Amaral<sup>1,2</sup>, I. Soares<sup>1,2</sup>, T. Correia<sup>2</sup>, P. De-Vasconcelos<sup>1,2</sup>, L. Soares de Almeida<sup>1,2</sup>, P. Filipe<sup>1,2,3</sup>

<sup>1</sup> Serviço de Dermatovenereologia - Centro Hospitalar Universitário Lisboa Norte,

<sup>2</sup> Faculdade de Medicina da Universidade de Lisboa,

<sup>3</sup> Paulo Filipe Lab – Instituto de Medicina Molecular

A dermatite de contacto alérgica consiste numa reação de hipersensibilidade após exposição repetida a um alérgénio, cuja gravidade depende da intensidade da exposição e grau de sensibilização.

Sexo masculino, 57 anos, canalizador, foi avaliado por eritema, maceração e exsudação de todos os espaços interdigitais de ambos os pés e planta direita com agravamento nas duas semanas anteriores. Associadamente, descrevia o surgimento de pápulas e placas eritematodescamativas pruriginosas nas pernas, tronco e face.

As primeiras lesões surgiram seis meses antes, tendo sido medicado com antibioterapia e antifúngico (oral e tópicos) e corticóide tópico, com melhoria mas reagravamentos sucessivos, que associou ao uso de botas com biqueira de aço.

Do estudo complementar salienta-se IgE total 6153 U/mL e biópsia cutânea das placas compatível com eczema de contacto.

Nas provas epicutânea objetivou-se positividade forte (+++) para parafenilenodiamina e mistura de têxteis e série de borrachas negativas. Desdobrou-se na série de vestuário, com positividade (+++) para disperso laranja 3, (++) disperso vermelho 1 e (++) vermelho básico.

O doente referiu então trabalhar ocasionalmente numa fábrica produtora de tintas para têxteis.

Após insituição de medidas de evicção dos alérgénios identificados, não houve recrudescência da dermatose.

Este caso ilustra a importância de realizar uma história clínica minuciosa, em particular em dermatites de contacto cujo resultado das provas são discordantes face aos alérgénios suspeitos. A abordagem multidisciplinar, incluindo o dermatologista e e especialista em medicina ocupacional, é crucial para o diagnóstico preciso e gestão eficaz destes casos, dada exposição se dar frequentemente em meio laboral, visando particularmente a prevenção de recidivas e agravamento da doença.

## CIRURGIA DERMATOLÓGICA

### P05 - Retalho de dupla rotação na reparação de defeitos do couro cabeludo

Bárbara Vieira Granja<sup>1,2</sup>, C. Marques<sup>3</sup>

<sup>1</sup>Departamento de Dermatologia e Venereologia, Unidade Local de Saúde São João, Porto, Portugal

<sup>2</sup>Departamento de Biomedicina, Faculdade de Medicina da Universidade do Porto, Porto, Portugal

<sup>3</sup>Departamento de Dermatologia e Venereologia, Unidade Local de Saúde Trás-os-Montes e Alto Douro, Vila Real, Portugal

Introdução: A reconstrução cirúrgica das lesões do couro cabeludo pode ser um desafio devido à reduzida mobilidade da pele desta região anatómica. Os defeitos de média a grandes dimensões podem ser encerrados através de retalhos locais, cujos principais pilares assentam na preservação da linha de implantação capilar, reposicionamento aceitável dos folículos pilosos, incorporação de pedículos vasculares largos e encerramento sem tensão excessiva.

Caso Clínico: Mulher de 83 anos, com antecedentes pessoais de hipertensão, dislipidemia, e incontinência urinária, foi referenciada à consulta de dermatologia por lesão pigmentada, assintomática, localizada à região frontal, com 6 anos de evolução e crescimento progressivo. Ao exame objetivo apresentava placa pigmentada, perolada com 35x35mm de diâmetro da região frontal e à dermatoscopia com vasos arboriformes, ninhos ovóides azulados e estruturas em folha, sugestivo de carcinoma basocelular. Foi realizado planeamento cirúrgico sob anestesia local. A lesão foi excisada incluindo 5-mm de margem de segurança, com formação de um defeito circular com 45mm de diâmetro. Posteriormente, foi planeado o encerramento com um retalho de dupla rotação em O-T. Para tal, foi realizada incisão de dois arcos no polo anterior do defeito primário, com 1,5 vezes o diâmetro do mesmo, ao longo da linha de implantação capilar. Após descolamento subgaleal e rotação medial dos retalhos foi realizada sutura na linha média com seda 2-0, seguido de incisão e remoção de uma orelha de cão do polo posterior do defeito primário. Os defeitos secundários foram suturados com seda 2-0. Não existiram complicações durante o período de pós-operatório.

O exame anatomopatológico confirmou o diagnóstico de carcinoma basocelular com margens livres de células tumorais.



Discussão: Os retalhos de rotação são uma excelente alternativa para o encerramento de defeitos de média a grandes dimensões do couro cabeludo, dado que, proporcionam a capacidade de mobilizar grandes áreas de tecido com base vascular larga e excelente vascularização. As principais vantagens das técnicas de rotação dupla e tripla são a aparência natural do resultado final devido à preservação da orientação do cabelo e a distribuição uniforme da tensão ao longo do defeito.

### P06 - Reconstrução de um defeito de grandes dimensões do lábio inferior com uma técnica simples

**António Magarreiro Silva<sup>1</sup>, J. A. Ramos<sup>1</sup>, H. Leme<sup>1</sup>, F. Bonito<sup>1</sup>, A. F. Monteiro<sup>1</sup>**

<sup>1</sup>Serviço de Dermatovenereologia, Hospital Garcia de Orta, Unidade Local de Saúde Almada-Seixal, Almada

Doente de 77 anos de idade, observado em consulta de Dermatologia por carcinoma espinocelular do terço médio do lábio inferior com 3 cm de maior eixo. Foi realizada excisão cirúrgica, que resultou num defeito transfixivo do lábio com 4 cm de maior eixo (cerca de metade do comprimento total do lábio). Para a reconstrução, foi usado um duplo retalho de avanço em ilha (V-Y), usando como área dadora um triângulo de cada lado do defeito, que incluiu feixes musculares, mucosa, vermillion e pele queratinizada. O resultado estético final foi considerado excelente, e não houve microstomia significativa.

O lábio é uma área anatómica crucial na face, com várias funções – comunicação, sensação, alimentação e interação social. Na reconstrução cirúrgica do mesmo, manter a forma e a função é essencial. Opções simples como a excisão em cunha (com ou sem plastia em W), dado o tamanho do defeito, não são adequadas dada a provável microstomia resultante e a elevada tensão da ferida cirúrgica. Outras opções tecnicamente mais complexas podem ser usadas, mas têm algumas desvantagens importantes – como exemplos, o retalho de Abbe requer dois tempos cirúrgicos, e o retalho de Karapandzic resulta frequentemente em microstomia.

Esta opção reconstrutiva é uma técnica mais simples, que permite atingir um resultado muito satisfatório com um único tempo operatório. Não resulta em microstomia, mas apenas num encurtamento do vermillion que é esteticamente aceitável. Como limitações, destaca-se que apenas pode ser usado para defeitos da linha média do lábio, e não é adequado para defeitos de muito grande dimensão ou profundidade.

### P07 - Cirurgia de microenxerto de 1mm para tratamento do vitiligo

**Paulo Luzio**

Clinica De Vitiligo Paulo Luzio Instituto De Dermatologia Professor Rubem David Azulay Da Santa Casa Da Misericórdia Do Rio De Janeiro

A maior parte dos pacientes com vitiligo não tem capacidade de recuperar toda a cor da pele. Alguns se sentem muito incomodados com as manchas que possuem e o tratamento cirúrgico pode ser feito de forma simples e eficaz para tratar as manchas que permaneceram após o tratamento clínico. O primeiro passo para a cirurgia e a marcação cirúrgica. A marcação bem feita evita que fiquem áreas hipocrômicas na periferia da área operada e garante que os enxertos cubram a mancha completamente.

Na sequência e feita a anestesia tumescente de Klein tanto na área doadora quanto na receptora.

Após a anestesia a área receptora e preparada para receber os enxertos. Se utiliza em quase todas as áreas punch de 1mm na preparação. Em parte das pálpebras se usa punch de 1.5mm.

A área doadora preferencial e a pele atrás das orelhas. Ela é escolhida por vários motivos. É uma área escondida, ou seja, se ficar alguma marca não será visível. Possui muitos pelos e recupera a cor completamente após a cirurgia. Por ter uma base cartilaginosa facilita a retirada de enxertos muito finos. Os enxertos são sempre retirados com punch de 1mm.

Para colocar os enxertos molhamos o dorso da luva com a solução tumescente e retiramos 10 enxertos de cada vez com uso de pinça delicada e sem dente e os colocamos na luva. Depois os transplantamos para a área receptora com o auxílio de uma agulha.

O curativo e feito com micropore e deve permanecer por uma semana.

A pigmentação tem início com aproximadamente 3 meses. Com 6 a 9 meses o resultado costuma ser muito bom, mas o resultado final é com 18 meses.

### DERMATOLOGIA PEDIÁTRICA

### P08 - Doença de Hansen paucibacilar em adolescente – relato de caso

**Catarina Cerqueira<sup>1</sup>, C. M. Nogueira<sup>1</sup>, M. Ribeiro<sup>1</sup>, T.M. Pereira<sup>1</sup>, C.P. Araújo<sup>1</sup>, C. Brito<sup>1</sup>, J.S. Silva<sup>2</sup>**

<sup>1</sup>Serviço de Dermatologia, Hospital de Braga

<sup>2</sup>Serviço de Anatomia Patológica, Hospital de Braga

A Doença de Hansen é uma infeção crónica, granulomatosa, causada pelo *Mycobacterium leprae* e pelo *Mycobacterium lepromatosis*, afetando principalmente a pele e os nervos periféricos. A doença foi considerada erradicada pela Organização Mundial de Saúde em 2000, contudo, em 2022 foram reportados 171 609 casos em todo o mundo.

Apresentamos o caso clínico de um adolescente de 17 anos, natural do Brasil, residente em Portugal há 18 meses, com antecedentes de orquidectomia direita e torção testicular esquerda intermitente, sem medicação habitual. Foi referenciado à consulta externa de Dermatologia por placa eritematosa, com clareamento central, levemente descamativa, não pruriginosa, na face interna do pé direito com cerca de duas semanas de evolução. Associadamente com perda de sensibilidade progressiva da face interna do pé direito, com 3 meses de evolução, sem outros sintomas associados. Avó paterno diagnosticado com Doença de Hansen há 3 anos, no Brasil. Perante o quadro clínico foram levantadas as hipóteses diagnósticas de *tinea pedis* e doença de Hansen pelo que foi realizado raspado para exame micológico e biópsia cutânea com pesquisa de DNA de *M. leprae*, que se revelou positiva. Foi iniciado tratamento com rifampicina, clofazimina e dapsona.

A doença de Hansen é uma infeção extremamente rara na Europa e em Portugal, onde os casos reportados anualmente correspondem a casos importados, numa média de dois a seis casos por ano. Com este caso clínico pretendemos alertar para o diagnóstico precoce desta doença, crucial para evitar o desenvolvimento de complicações, dada a possibilidade do aumento do número de casos diagnosticados no nosso país, devido ao aumento da imigração de países onde a doença ainda é endémica.

### P09 - Placas cor de pele confluentes na região lombar e abdómen em idade pediátrica: qual é o seu diagnóstico?

**Dora Mancha<sup>1</sup>, C. Brazão<sup>1</sup>, L. Sun<sup>1</sup>, S. Duarte<sup>1</sup>, P. Vasconcelos<sup>1</sup>, C. Tapadinhas<sup>1</sup>, L. Soares de Almeida<sup>1,2,3</sup>**

<sup>1</sup>Serviço de Dermatologia, Hospital de Santa Maria, Unidade Local de Saúde de Santa Maria

<sup>2</sup>Clínica Universitária de Dermatovenereologia, Faculdade de Medicina, Universidade de Lisboa

<sup>3</sup>Instituto de Medicina Molecular, Faculdade de Medicina, Universidade de Lisboa

Os hamartomas são malformações tecidulares semelhantes a tumores que consistem numa mistura anormal de células habitualmente encontradas no órgão onde se desenvolve. A sua forma cutânea, anteriormente denominada nevo, pode ser observada em todas as idades, em particular em crianças. Pode surgir de forma isolada ou como parte de uma síndrome, representando um indício que levanta a suspeita de patologia genética subjacente.



Menino de 11 anos foi avaliado na consulta de Dermatologia Pediátrica por lesão cutânea assintomática, de crescimento progressivo, presente desde o nascimento. Com antecedentes pessoais de pé cavo unilateral com diagnóstico aos 3 anos, submetido a tratamento cirúrgico. Ao exame objetivo com múltiplas pápulas e placas cor de pele confluentes localizadas na região lombar e abdominal, bilateralmente. Realizou radiografias dos ossos longos dos membros e bacia, sem alterações na morfologia dos ossos. Foi efetuada uma biópsia cutânea numa placa lombar que revelou o espessamento das fibras de colagénio em toda a derme e porção superior da hipoderme, compatível com nevo do tecido conjuntivo. Em avaliação na consulta de Genética, o quadro clínico não sugere contexto sindromático particular, nomeadamente de patologia genética do esqueleto.

O nevo do tecido conjuntivo (NTC) é um hamartoma caracterizado pela alteração de um ou vários componentes da derme. Pode ocorrer de forma esporádica, como no caso do nosso doente, ou estar associado a doenças genéticas, tal como a síndrome de *Down*, a esclerose tuberosa, a neoplasia endócrina tipo 1, a síndrome de *Buschke-Ollendorf* ou a síndrome de *Proteus*. O exame histopatológico é fundamental para confirmar o diagnóstico. A investigação laboratorial e/ou imagiológica adicional deve ser orientada pela história familiar, sinais ou sintomas sugestivos de uma doença subjacente e subtipo histológico de NTC. O seguimento é importante para estabelecer um diagnóstico definitivo e/ou excluir uma síndrome associada que ocorre numa minoria de doentes.

### P10 - Aplasia cutis congénita tipo V com fetus papyraceous

**Hugo J. Leme<sup>1</sup>, J. Ramos<sup>1</sup>, A. M. Silva<sup>1</sup>, A. I. Gouveia<sup>1</sup>, R. Pimenta<sup>1</sup>, J. Alves<sup>1</sup>**

<sup>1</sup>Unidade Local de Saúde Almada-Seixal

Introdução: A Aplasia cutis congénita (ACC) é uma anomalia congénita rara caracterizada por uma ausência focal ou generalizada de pele ao nascimento e que se pode associar a síndromes e malformações genéticas. A localização mais frequentemente envolvida é o couro cabeludo. A incidência é de cerca de 3 casos por 10 000 mas apenas 2% dos casos têm mais do que 3 lesões cutâneas. O tratamento depende da localização e dimensão das lesões e da presença de malformações associadas, podendo ser conservador ou cirúrgico.

Caso clínico: os autores descrevem um caso de um recém-nascido do sexo masculino, com gestação de 40 semanas + 3 dias, parto distócico por cesariana eletiva e fruto de gravidez por fertilização *in vitro* com transferência de embriões, monocoriónica e biamniótica, com intercorrência de morte fetal às 21 semanas do irmão gémeo (fetus papyraceous). No exame objetivo à nascença com bom estado geral mas com 6 defeitos cutâneos, estabelecendo-se diagnóstico clínico de ACC tipo V. Sem hipoplasias ou ausências de falanges. O recém nascido foi internado com medidas de isolamento de contacto e ambiente estéril e com tratamento conservador com cuidados de penso. O internamento decorreu sem intercorrências, tendo as lesões boa evolução clínica e sem sobreinfecção. Após cinco meses de seguimento, as lesões encontravam-se em reepitelização completa e os movimentos físicos permaneciam íntegros.

Discussão e conclusão: Apresenta-se um caso raro de ACC, com uma boa resposta ao tratamento conservador, sem necessidade de cirurgia. O diagnóstico da ACC é clínico. A etiologia é multifatorial com vários fatores associados como encerramento incompleto do tubo neural, trauma intra-uterino, alterações vasculares placentárias devido a fetus papyraceous, infeções intra-uterinas, tabagismo materno, mutações genéticas e fármacos. A associação a síndromes e malformações genéticas revela a importância de um diagnóstico atempado.

### P11 - Peeking Skin Syndrome – um relato de caso

**Diana Bernardo<sup>1</sup>, AR Soares<sup>2</sup>, A Coelho<sup>3</sup>, S Machado<sup>1</sup>**

<sup>1</sup>Serviço de Dermatologia, Unidade Local de Saúde de Santo António

<sup>2</sup>Serviço de Genética Médica, Unidade Local de Saúde de Santo António

<sup>3</sup>Serviço de Anatomia Patológica, Unidade Local de Saúde de Santo António

Relatamos o caso de uma menina de 9 anos com um quadro de bolhas flácidas e descamação em ambos os pés que surgem espontaneamente desde 1 ano de idade, após ter começado a caminhar, com atingimento predominante das plantas. Aparecimento esporádico de lesões semelhantes ao nível das pregas axilares e inguinais. Faz cuidados de penso, com resolução espontânea das lesões, sem cicatriz. Sem outras queixas ou achados ao exame objetivo. Sem outros antecedentes patológicos de relevo ou medicação crónica. Sem história familiar de patologia dermatológica. A biópsia cutânea mostrou uma fenda bolhosa intracórnea, com hipogranulose e paraqueratose focal, sem infiltrados inflamatórios e com imunofluorescência direta negativa. O estudo genético revelou 2 variantes patogénicas do gene TGM5 (Transglutaminase 5) em heterozigotia [c.337G>Tp.(Gly113Cys) e c.1335G>Cp.(Lys445Asn)], compatível com o diagnóstico fenotípico de *Peeking Skin Syndrome* (PSS) de predomínio acral. PSS é uma genodermatose rara de hereditariedade autossómica recessiva causada por mutações nos genes CDSN, CHTS8 ou TGM5, que causam alteração nas proteínas ultraestruturais dos corneócitos, com consequente fragilidade das suas ligações intercelulares. A mutação no TGM5 causa uma clivagem epidérmica superficial subcórnea ou intracórnea, manifestando-se mais frequentemente com formas localizadas de bolhas flácidas e descamação de predomínio acral.

### P12 - Líquen plano disseminado em idade pediátrica: relato de um caso

**Dora Mancha<sup>1</sup>, C. Brazão<sup>1</sup>, L. Sun<sup>1</sup>, S. Duarte<sup>1</sup>, D. Sousa<sup>1</sup>, P. Vasconcelos<sup>1</sup>, C. Tapadinhas<sup>1</sup>, L. Soares-de-Almeida<sup>1,2,3</sup>**

<sup>1</sup>Serviço de Dermatologia, Hospital de Santa Maria, Unidade Local de Saúde de Santa Maria, Lisboa

<sup>2</sup>Clínica Universitária de Dermatovenereologia, Faculdade de Medicina, Universidade de Lisboa

<sup>3</sup>Instituto de Medicina Molecular, Faculdade de Medicina, Universidade de Lisboa

As dermatoses eritematodescamativas representam um grupo de doenças cutâneas comuns em idade pediátrica. A psoríase, a pitiríase rósea, a síndrome de *Gianotti-Crosti*, a pitiríase rubra pilar, a dermatite seborreica e as dermatoses liquenoides são exemplos dentro deste grupo.

Menina de seis anos, fototipo V recorreu ao serviço de urgência por uma dermatose disseminada muito pruriginosa com quatro semanas de evolução e agravamento progressivo. Antecedentes pessoais e familiares irrelevantes. Negava história de infeções, vacinação ou toma de fármacos *de novo* previamente ao início da dermatose. Ao exame objetivo com uma dermatose disseminada e grosseiramente simétrica caracterizada por pápulas e placas eritematoacastanhadas, com diâmetros entre um milímetro a três centímetros, bordo regular e bem definido, configuração redonda ou oval, algumas com superfície lisa e brilho liquenoide, com envolvimento preferencial do tronco e membros superiores. Consideraram-se as seguintes hipóteses diagnósticas: psoríase *guttata*, pitiríase rosada e líquen plano (LP) disseminado. A avaliação analítica não relevou alterações. A biópsia cutânea foi compatível com líquen plano. O tratamento consistiu em prednisolona 1 mg/kg/dia PO com redução gradual e lenta da dose, acetato de metilprednisolona 1 mg/g creme e cetirizina 5 mg 2id, com resolução da dermatose em oito semanas.

O LP em idade pediátrica representa cerca de 2,1% - 3,9% de todos os doentes com LP. Numa revisão sistemática que incluiu 985 casos de LP na população pediátrica, os resultados da avaliação analítica foram relevantes apenas para o diagnóstico de anemia. Embora possa ser dispensável uma investigação exaustiva, poderá ser recomendado um hemograma completo. Nos casos de LP disseminado em doentes com fototipo elevado a administração de corticoterapia sistémica como primeira linha pode ser benéfica no sentido de promover a resolução mais rápida da dermatose e prevenir a hiperpigmentação pós-inflamatória.



## DERMATOSE PURPÚRICA

### P13 - Dermatite pigmentada purpúrica – uma apresentação exuberante

**Keyla Sousa, A. A. Martins, J. C. Cardoso, F. Santiago**  
Serviço de Dermatologia e Venereologia, Unidade Local de Saúde de Coimbra

A dermatite purpúrica pigmentada (DPP) é um grupo de doenças pouco frequentes, sendo a doença de Schamberg o subtipo mais frequente. Benignas e de curso crónico, afetam principalmente adultos do sexo masculino, e podem ser desencadeadas por exercício físico, fragilidade capilar, gravidez, álcool, fármacos e infeções.

Doente do sexo feminino, 51 anos, com lesões cutâneas ligeiramente pruriginosas nos membros inferiores, com 1 mês de evolução. Negava outros sintomas, assim como infeções recentes ou introdução de novos fármacos. Antecedentes pessoais de ansiedade, medicada com escitalopram. Ao exame objetivo observavam-se pequenas manchas e máculas eritemato-acastanhadas com petéquias sobrepostas, localizadas nos membros inferiores e terço inferior do abdómen. Hemograma, bioquímica e coagulação sem alterações. A biópsia cutânea revelou epiderme ligeiramente papilomatosa, com escassa vacuolização focal da camada basal, exocitose de células linfomononucleadas, extravasamento de hemácias e deposição de hemossiderina na derme superficial. Assim, as manifestações clínico-patológicas foram compatíveis com o diagnóstico de DPP. Iniciada terapêutica com ciclo de prednisolona 20mg e hidroxizina 10mg, com resolução completa das lesões após 1 mês.

Este caso clínico descreve uma apresentação clínica exuberante de DPP, com extensão ao abdómen. As múltiplas petéquias sobre máculas hiperpigmentadas, nos membros inferiores constituem a apresentação típica. Contudo, as lesões são habitualmente assintomáticas e de evolução crónica, com numerosas recidivas. Nesta doente não foi identificado nenhum fator desencadeante. No diagnóstico diferencial incluem-se a, toxidemias, púrpura associada à estase venosa e sarcoma de Kaposi. A histopatologia caracteriza-se por um infiltrado linfohistiocitário perivasculares na derme superficial, com edema das células endoteliais e estreitamento luminal. As colorações de Perls e Fontana Masson evidenciam a deposição de hemossiderina na derme superficial, diferenciando a DPP da dermatite de estase, onde o depósito é mais profundo. Os corticoides tópicos são o tratamento mais comumente utilizado, estando os corticoides sistémicos reservados para casos mais exuberantes.

## DOENÇA AUTOIMUNE

### P14 - Penfigóide Bolhoso: O novo grande imitador?

**Martim Luz<sup>1</sup>, D. Bernardo<sup>1</sup>, A. Coelho<sup>2</sup>, G.C. Velho<sup>1</sup>**

<sup>1</sup> Serviço de Dermatologia, Centro Hospitalar Universitário de Santo António  
<sup>2</sup> Serviço de Anatomia Patológica, Centro Hospitalar Universitário de Santo António

Apresentamos o caso de um homem de 82 anos com antecedentes de hipertensão arterial e diabetes mellitus tipo 2 não insulino tratado, que recorreu ao serviço de urgência devido a uma dermatose com um mês de evolução caracterizada pela presença de placas eritematosas não pruriginosas nas regiões intertriginosas (axilar, inguinal e glútea) e punhos, com pápulas e vesículas satélite e uma única bolha flácida sobreposta a uma placa eritematosa a nível do punho esquerdo. A ausência de outras alterações cutâneas objetiváveis e a inexistência de dermatoses prévias ou início recente de novos fármacos acrescentaram complexidade ao diagnóstico diferencial, que incluía pênfigo foliáceo, pênfigo vegetante e doença de Hailey-Hailey. A confirmação diagnóstica foi obtida através de biópsia cutânea da única bolha objetivada, que revelou uma fenda vesículo-bolhosa subepidérmica com conteúdo rico em eosinófilos e inflamação perivasculares, e da placa perilesional cuja imunofluorescência evidenciou

presença de depósitos de C3 e IgG ao nível da junção dermo-epidérmica. Adicionalmente, em estudo analítico evidenciou-se positividade para anticorpos anti-membrana basal da epiderme (titulação 1/640) e anti-BP230, apoiando assim o diagnóstico de penfigóide bolhoso. O penfigóide bolhoso é uma doença bolhosa autoimune que afeta predominantemente os idosos, caracterizada pela formação de bolhas subepidérmicas e pela presença de autoanticorpos dirigidos contra componentes da junção dermo-epidérmica. Este caso destaca a variabilidade fenotípica desta patologia, enfatizando a importância de considerar esta doença no diagnóstico diferencial de dermatoses bolhosas em pacientes idosos. A apresentação clínica atípica observada neste caso sublinha a necessidade de adotar um elevado índice de suspeição clínica para chegar a um diagnóstico preciso e iniciar o tratamento adequado e de forma atempada. A compreensão da ampla gama de apresentações clínicas do penfigóide bolhoso é crucial para evitar atrasos no diagnóstico e otimizar os resultados clínicos para os doentes.

## DOENÇA INFLAMATÓRIA

### P15 - Eritema anular eosinofílico - uma entidade a reconhecer

**Beatriz F. Vilela<sup>1</sup>, M. Cristina Fialho<sup>1</sup>, A. Ferreirinha<sup>1</sup>, A. Brasileiro<sup>1</sup>, A. João<sup>1</sup>, C. Fernandes<sup>1</sup>**

<sup>1</sup> Serviço de Dermatovenereologia, Hospital de Santo António dos Capuchos, ULS São José, Lisboa

O eritema anular eosinofílico (EAE) é uma dermatose rara caracterizada por lesões anulares ou policíclicas, comumente localizadas no tronco e membros. As lesões evoluem com um padrão de crescimento centrífugo, com áreas centrais de clareamento, sendo tipicamente assintomáticas ou levemente pruriginosas. Embora geralmente apresente resolução espontânea ao longo de meses a anos, as recorrências são comuns. O diagnóstico histopatológico do EAE é marcado por um infiltrado eosinofílico denso na derme e ausência de “figuras em chama”. Originalmente descrito em crianças, o EAE tem poucos relatos em adultos, associando-se a várias doenças crónicas e casos paraneoplásicos. Apresentamos um caso de EAE, destacando as manifestações clínicas e achados histopatológicos bem como o diagnóstico diferencial desta entidade.

Descrevemos o caso de um doente de 89 anos, internado por descompensação de cirrose hepática, observado por dermatose com cerca de 1 semana de evolução caracterizada por placas anulares, eritemato-violáceas com centro claro, bem delimitadas, na região cervical, membros superiores e raiz das coxas. Ao apurar a história pregressa do doente, o mesmo já tinha tido lesões semelhantes, autolimitadas, cerca de 1 ano antes. Foi realizada uma biópsia punção que revelou um infiltrado denso na derme, com numerosos eosinófilos. A avaliação laboratorial não revelou eosinofilia periférica. Com base nos achados clínicos e histológicos foi estabelecido o diagnóstico de EAE.

O diagnóstico diferencial clínico do EAE deve realizar-se com outras lesões anulares como o eritema anular centrífugo, a urticária anular, as dermatofitoses ou o lúpus eritematoso subagudo - o exame histopatológico é essencial para distinguir estas entidades. Histologicamente o diagnóstico diferencial coloca-se com o síndrome de Wells.

Apesar de ser uma dermatose pouco frequente o seu reconhecimento reveste-se de importância tendo em conta os diversos diagnósticos diferenciais e associação a doenças sistémicas.

### P16 - Pistas para a fascíte eosinofílica: sinal do sulco e aparência em casca de laranja

**José Alberto Ramos<sup>1</sup>, H. Leme<sup>1</sup>, A. M. Silva<sup>1</sup>, A. Roda<sup>1</sup>, J. Alves<sup>1</sup>**

<sup>1</sup> Serviço de Dermatovenereologia, Unidade Local de Saúde de Almada-Seixal, EPE.



Uma mulher de 45 anos é referenciada à consulta de Dermatologia por um quadro com 1 ano de evolução caracterizado por induração cutânea progressiva dos membros. Negou restrições da mobilidade articular, artralgias e sintomas sistêmicos.

O exame clínico revelou induração cutânea simétrica e espessamento das pernas, coxas, antebraços e braços com áreas em aspeto em casca de laranja e depressões cutâneas ao longo do trajeto das veias superficiais (sinal do túnel). O fenómeno de Raynaud estava ausente e a capiloscopia periungueal não revelou alterações. Da avaliação analítica, destaca-se eosinofilia periférica ( $1.9 \times 10^9/L$ ) e elevação da velocidade de sedimentação (120 mm/hr).

Uma biópsia incisional profunda, incluindo fáscia muscular, foi compatível com fascíte eosinofílica, estabelecendo o diagnóstico. A doente iniciou tratamento com prednisolona 1 mg/kg/dia. Contudo, considerando a resposta insatisfatória à dose elevada de corticoides, recentemente foi adicionado tratamento com metotrexato.

A fascíte eosinofílica é um distúrbio fibrosante raro da fáscia muscular de etiologia desconhecida. Clinicamente, áreas com aspeto em casca de laranja ("pseudo-celulite") e depressões lineares ao longo do trajeto das veias superficiais ("sinal do túnel") são características. Este último achado físico é provavelmente causado pelo processo de fibrose envolver preferencial os tecidos profundos, em detrimento da epiderme e derme superficial adjacente aos vasos sanguíneos. Este sinal é ainda evidenciado pela elevação do membro afetado. Uma biópsia até à fáscia muscular e/ou a ressonância magnética a revelar um hipersinal da fáscia muscular é crucial para o diagnóstico. A corticoterapia sistémica corresponde à primeira linha de tratamento, que pode ser associada com agentes poupadores de corticoides como o metotrexato ou micofenolato de mofetil.

O reconhecimento de sinais clínicos da fascíte eosinofílica é importante, já que o diagnóstico e tratamento precoces são essenciais para prevenir o desenvolvimento de contraturas articulares, que são responsáveis pela morbidade elevada desta condição clínica.

## P17 - Dermate urticariforme - um desafio diagnóstico e terapêutico

**Hugo J. Leme<sup>1</sup>, J. Ramos<sup>1</sup>, A. M. Silva<sup>1</sup>, A. E. Teles<sup>1</sup>, A. Costin<sup>1</sup>, A. I. Gouveia<sup>1</sup>, J. Alves<sup>1</sup>**

<sup>1</sup> Unidade Local de Saúde Almada-Seixal

**Introdução:** A dermatite urticariforme é uma entidade descrita recentemente que se caracteriza por pápulas e placas urticariformes e/ou eczematiformes, muito pruriginosas, com um padrão histológico de hipersensibilidade.

**Caso clínico:** os autores apresentam um caso de uma doente do sexo feminino de 78 anos, sem antecedentes pessoais relevantes e sem medicação habitual, com uma dermatose pruriginosa com 12 anos de evolução. Durante a evolução do quadro, foi submetida a várias biópsias cutâneas, consistentemente compatíveis com toxidermia. Nesse período foi submetida a terapêutica com vários imunossuppressores, com resposta parcial. Em fevereiro de 2024, nova biópsia cutânea revelou um moderado infiltrado inflamatório perivascular constituído por linfócitos, histiócitos e eosinófilos e ligeiro edema da derme papilar, sem vasculite e epiderme sem alterações significativas o que, juntamente com a clínica da doente, enquadrava-se no diagnóstico de dermatite urticariforme, tendo iniciado terapêutica com micofenolato de mofetil com controlo da dermatose.

**Discussão e conclusão:** O caso descrito evidencia a dificuldade diagnóstica associada à dermatite urticariforme assim como o seu difícil tratamento, enfatizando a sua importância como diagnóstico diferencial em doentes com dermatoses com padrão urticariforme e/ou eczematiforme. É uma condição muito impactante na qualidade de vida dos doentes pelo prurido intenso. Além disso, a possível relação da dermatite urticariforme com quadros neoplásicos revela a importância de uma investigação clínica profunda, nomeadamente em casos refratários.

## P18 - Queratose liquenóide crónica – o reconhecimento clínico como chave do diagnóstico

**Ana Maria Lé<sup>1</sup>, D. Bernardo<sup>1</sup>, M. Luz<sup>1</sup>, G. Cunha Velho<sup>1</sup>, M. Caetano<sup>1,2</sup>, M. Nogueira<sup>1</sup>**

1. Serviço de Dermatologia, Unidade Local de Saúde de Santo António, Porto, Portugal

2. Instituto de Ciências Biomédicas Abel Salazar, Universidade do Porto, Porto, Portugal

Apresentamos o caso de um doente do sexo masculino, 29 anos de idade, sem antecedentes pessoais ou familiares de relevo. Recorre à consulta por lesões cutâneas que surgiram nos primeiros anos de vida e que evoluíram de forma crónico-recidivante, com melhoria espontânea no verão, com atingimento predominante dos membros inferiores e tronco. Apesar de alguns episódios de prurido ligeiro, as lesões eram predominantemente assintomáticas. Refere ainda surgimento de aftas recorrentes da mucosa oral. Realizou previamente múltiplos tratamentos tópicos imunomoduladores e ciclos de fototerapia, UVBbe e PUVA, com escasso benefício clínico. Ao exame objetivo observavam-se pápulas eritematoacastanhadas a violáceas, brilhantes, mas finamente descamativas, organizadas de forma linear e esboçando padrão reticular em algumas áreas, distribuídas na região inguinal e metade proximal das coxas, de forma simétrica. Foi realizada biópsia cutânea que revelou uma dermatite de interface de padrão liquenóide, com hiperqueratose ortoqueratótica, hipogranulose e áreas de atrofia epidérmica, características que corroboram o diagnóstico de queratose liquenóide crónica. A queratose liquenóide crónica é uma dermatose rara, de etiologia não esclarecida, mais prevalente no sexo masculino e em jovens adultos, mas que pode surgir em idade pediátrica em 25% dos casos. Caracteriza-se clinicamente por pápulas eritematovioláceas a acastanhadas, liquenóides, hiperqueratóticas, que se organizam tipicamente em padrão linear e reticular, habitualmente distribuídas de forma simétrica pelos membros e tronco. Esta entidade pode associar-se à presença de descamação untuosa dermatite seborreica-like na região centrofacial, lesões aftosas recorrentes, afeção ocular, queratoderma palmoplantar e distrofia ungueal. O curso clínico é habitualmente crónico e progressivo, podendo evoluir com períodos de remissão sazonais, nomeadamente no verão. As características histopatológicas são sobreponíveis a outras dermatoses liquenóides, pelo que o diagnóstico requer uma elevada suspeição clínica para que a correlação com a mesma conduza ao diagnóstico definitivo, salientando a relevância deste caso.

## P19 - Fenómeno de Koebner e Psoríase: unidos por uma tatuagem

**Diogo de Sousa<sup>1</sup>, M. Alpalhão<sup>1,2,3</sup>, P. Vasconcelos<sup>1</sup>, L. Soares-de-Almeida<sup>1,2,3</sup>, P. Filipe<sup>1,2,3</sup>**

<sup>1</sup> Serviço de Dermatologia, Hospital de Santa Maria, Unidade Local de Saúde de Santa Maria, Lisboa, Portugal.

<sup>2</sup> Faculdade de Medicina da Universidade de Lisboa, Clínica Universitária de Dermatologia, Lisboa, Portugal.

<sup>3</sup> Faculdade de Medicina, Dermatology Research Unit, Instituto de Medicina Molecular, Universidade de Lisboa, Lisboa, Portugal

As tatuagens são cada vez mais populares nos últimos anos. As placas clássicas de psoríase podem aparecer em áreas traumatizadas e cicatrizes, no chamado fenómeno de Koebner. O fenómeno de Koebner pode ocorrer em até um terço dos pacientes com psoríase, com uma latência que varia de semanas a meses após o evento traumático, incluindo após tatuagens.

Apresentamos o caso de uma doente do sexo feminino, de 19 anos de idade, sem antecedentes pessoais ou familiares relevantes, que recorreu ao serviço de urgência pelo aparecimento de lesões dolorosas e pruriginosas sobre duas tatuagens recentes. A doente referia ter sido submetida a duas tatuagens, uma no tronco e uma no joelho, duas semanas antes do início dos sintomas. Ao exame objetivo observava-se placas eritematosas, infiltradas, com escama fina acinzentada, nas áreas das tatuagens, com pequenas pápulas



eritematosas satélite. A biópsia cutânea evidenciava acantose epidérmica, papilomatose, espongióse ao nível da camada basal e um infiltrado inflamatório da derme média e superficial, compatíveis com psoríase. Foi iniciada terapêutica com uma combinação fixa de espuma cutânea de calcipotriol e betametasona. Na reavaliação, um mês após o tratamento, era visível apenas eritema ligeiro, com resolução completa do prurido.

Qualquer introdução cutânea de substâncias estranhas pode desencadear uma resposta imunológica. No presente caso a inflamação subclínica induzida pelo ato traumático da tatuagem poderá ter precipitado a resposta isomórfica naquela região. A vasoreatividade aumentada parece desempenhar um papel na koebnerização, motivo pelo qual a atividade vascular intensificada resultante da inflamação local, ou como resultado da remodelação cutânea do processo cicatrização, desempenham um papel no fenómeno de Koebner nas tatuagens.

## P20 - Um achado paradigmático de uma doença rara: dermatose pustulosa subcórnea

**César Magalhães<sup>1</sup>, J. Matos<sup>1</sup>, A. Rosca<sup>1</sup>, M. Monteiro<sup>1</sup>, A. Coelho<sup>2</sup>**

<sup>1</sup> Unidade Local de Saúde Vila Nova de Gaia/Espinho, Serviço de Dermatologia

<sup>2</sup> Laboratório de Anatomia Patológica (LAP) – UNILABS, Porto, Portugal

Uma mulher de 53 anos foi referenciada ao serviço de Dermatologia por uma erupção bolhosa aguda com 2 semanas de evolução. Ao exame objetivo, observa-se uma erupção pustulosa generalizada com múltiplas lesões infracentimétricas e flácidas, distribuídas pelo tronco e membros. A observação em ortostatismo constata-se a presença de lesões muito características, denominadas de “half-half blisters”, com a porção inferior purulenta e porção superior serosa, descrevendo a apresentação clássica da dermatose pustulosa subcórnea. A doente não apresentava envolvimento palmoplantar, facial ou das mucosas. Não se constataavam outros sintomas cutâneos ou sistémicos associados. O exame anatomopatológico de uma biópsia cutânea revelou uma vesícula subcórnea com predomínio de neutrófilos, espongióse marcada e exocitose de neutrófilos, confirmando o diagnóstico presuntivo. O estudo por imunofluorescência direta foi negativo. O estudo analítico não evidenciou nenhuma alteração.

A dermatose pustulosa subcórnea é uma dermatose rara e crónica que afeta habitualmente a região do tronco e dos membros. As bolhas eventualmente podem coalescer e dar origem a configurações anulares e serpiginosas. A pustulose generalizada exantemática aguda (AGEP) e a psoríase pustulosa são importantes diagnósticos diferenciais. Geralmente é idiopática, mas em alguns pacientes pode-se observar a deposição de IgA na imunofluorescência direta, inferindo-se sobreposição com o pénfigo de IgA em certos subgrupos. Ocasionalmente, encontra-se associada a gamopatia monoclonal por IgA e mieloma. Nesta doente não se detetaram discrasias associadas. O tratamento de escolha é habitualmente a dapsona. No entanto, nesta doente utilizaram-se glucocorticóides, obtendo-se uma boa resposta terapêutica com resolução completa das lesões.

## DOENÇA DO TECIDO CONJUNTIVO

### P21 - Elastólise da derme papilar semelhante a pseudoxantoma elástico: patologia rara ou subdiagnosticada?

**André Aparício Martins<sup>1</sup>, J. Teixeira<sup>1</sup>, J. C. Cardoso<sup>1</sup>, J. Calvão<sup>1</sup>**

<sup>1</sup>Serviço de Dermatologia e Venereologia, Unidade Local de Saúde de Coimbra

A elastólise da derme papilar semelhante a pseudoxantoma elástico (EDP-PXE) é uma patologia adquirida das fibras elásticas da derme papilar, com apenas cerca de 60 casos descritos na literatura. Ocorre exclusivamente em mulheres, maioritariamente em idade pós-menopausa. A sua fisiopatologia baseia-se na herniação da derme nas áreas afetadas, podendo decorrer da

exposição à radiação UV, envelhecimento cutâneo intrínseco e/ou de elastogénese anormal.

Doente do sexo feminino, 76 anos, apresentava dermatose assintomática da região cervical com 4 anos de evolução. Negava sintomas sistémicos e apresentava antecedentes pessoais de hipotiroidismo controlado com levotiroxina. Ao exame objetivo observavam-se múltiplas pápulas monomórficas, não foliculares, da cor da pele, distribuídas de forma simétrica pela região cervical latero-posterior. Sem lesões semelhantes noutras localizações. A biópsia cutânea revelou apenas um escasso infiltrado linfomononuclear perivascular e alguns melanóforos dispersos na coloração com hematoxilina-eosina. Contudo, a coloração de Verhoeff permitiu evidenciar uma marcada rarefação das fibras elásticas na derme papilar, com preservação das fibras elásticas na derme reticular. Assim, foi estabelecido o diagnóstico de EDP-PXE. Dado o caráter benigno da patologia e a ausência de sintomatologia, não foi instituída qualquer terapêutica. A doente permanece assintomática e sem novas lesões.

A EDP-PXE manifesta-se por pápulas não foliculares, cor da pele normal ou amareladas, com 2-3mm, que podem coalescer em placas condicionando um padrão em “empedrado”. O envolvimento simétrico das faces latero-posteriores do pescoço é a apresentação clássica, embora outras localizações estejam descritas. A ausência de alterações na coloração por hematoxilina-eosina, é um achado típico, que justifica a inclusão da EDP-PXE no grupo das “dermatoses invisíveis”. Assim, o diagnóstico é confirmado através de colorações para fibras elásticas, que revelam uma perda parcial/total em banda das fibras elásticas na derme papilar. Não existe terapêutica estabelecida, estando descrita com eficácia limitada, a utilização de retinóides tópicos e laser não ablativo fracionado.

## GENODERMATOSE

### P22 - Doença de Darier ou algo mais?

**Bárbara Vieira Granja<sup>1,2</sup>, P. Rolo de Matos<sup>1</sup>, F. Azevedo<sup>1</sup>, A. Nogueira<sup>1</sup>**

<sup>1</sup>Departamento de Dermatologia e Venereologia, Unidade Local de Saúde São João, Porto, Portugal

<sup>2</sup>Departamento de Biomedicina, Faculdade de Medicina da Universidade do Porto, Porto, Portugal

Introdução: A Doença de Darier (DD), também conhecida como disqueratose folicular, é uma genodermatose autossómica dominante rara caracterizada por pápulas queratóticas eritematosas ou hiperpigmentadas com distribuição seborreica, anomalias nas unhas, pitting palmoplantar e alterações da mucosa. Apresenta um curso crónico com exacerbações frequentemente induzidas pela exposição solar, calor, fricção ou infeções. A ocorrência de complicações infecciosas na DD resulta da disfunção da barreira epidérmica.

Caso Clínico: Mulher de 26 anos, com antecedentes de Doença de Darier, controlada desde há vários anos com emolientes e aceponato de metilprednisolona 0,1% creme durante os períodos de agudização. Recorreu à urgência de dermatologia por agravamento das lesões do tronco, sem noção de melhoria após aplicação de corticoide tópico e emolientes. Ao exame objetivo apresentava pápulas eritematosas interescapulares, algumas das quais erosionadas e hiperqueratóticas. Adicionalmente, observavam-se pápulas eritematosas e vesículas monomórficas, algumas das quais erosionadas, na região intermamária e no abdómen superior. Referia prurido e negava febre, dor ou outra sintomatologia associada. O estudo por PCR (polymerase chain reaction) do exsudado cutâneo foi positivo para o vírus herpes-simplex (VHS) tipo 1. Foi realizado o diagnóstico de Doença de Darier com sobreinfeção por herpes-simplex. As lesões regrediram após tratamento com valaciclovir oral, tendo sido recomendado tratamento supressivo posteriormente.

Discussão: A sobreinfeção por VHS deve ser suspeitada em casos de súbito agravamento da DD. Num estudo recente que incluiu 79 doentes com DD, 14% desenvolveram infeções por VHS e cerca de metade destes casos foram hospitalizados. A sobreinfeção VHS pode apresentar-se como vesículas ou erosões dolorosas ou indolores. O risco de hospitalização e de morte



associado à sobreinfecção por VHS na DD destaca a importância da sua deteção precoce.

### **P23 - Successful Treatment of Darier Disease with Topical 5-Fluorouracil in monotherapy: A Case Report with clinical and dermoscopic documentation**

**Ana Gusmão Palmeiro, B. Pimentel, C. G. Castro, M. Carvalho, J Teles Sousa**

Serviço de Dermatologia do Hospital de Egas Moniz, Centro Hospitalar de Lisboa Ocidental, Lisboa

Darier disease, also known as keratosis follicularis or Darier-White disease, is a rare autosomal dominant skin disorder caused by mutations in the ATP2A2 gene.

We present the case of a 23-year-old female with multiple brownish keratotic papules, mostly distributed along the seborrheic areas and folds. Dermoscopy revealed polygonal, starlike brownish areas of various size, some surrounded by a thin whitish halo. Previous treatments, including isotretinoin, doxycycline, and topical steroids, yielded only mild improvement and the disease resulted in a marked negative effect on her quality of life. Upon initiation of topical 5-fluorouracil (5-FU), a significant reduction in lesion size and severity was evident, accompanied by alleviation of associated symptoms, such as pruritus and discomfort. Notably, no adverse effects, including local irritation, were reported during the treatment period.

This case highlights the efficacy of topical 5-FU as a promising therapeutic option for Darier disease. Further research and larger clinical trials are warranted to establish the long-term safety and efficacy of this approach in the management of Darier disease.

## **INFEÇÃO E MANIFESTAÇÕES ASSOCIADAS**

### **P24 - Eritema multiforme associado a herpes zoster**

**Bárbara Vieira Granja<sup>1,2</sup>, P. Rolo de Matos<sup>1</sup>, F. Azevedo<sup>1</sup>, A. Nogueira<sup>1</sup>**

<sup>1</sup>Departamento de Dermatologia e Venereologia, Unidade Local de Saúde São João, Porto, Portugal

<sup>2</sup>Department of Biomedicine, Faculty of Medicine, University of Porto, Porto, Portugal

**Introdução:** O eritema multiforme (EM) é uma patologia mucocutânea imunomediada e autolimitada. Caracteriza-se por uma erupção polimórfica, que se pode manifestar com máculas, pápulas, lesões em alvo características e bolhas, com distribuição simétrica nos membros e tronco. A infeção por herpes simplex (HSV) é o fator precipitante mais comum de EM; ocasionalmente, estão implicadas outras infeções ou exposição a fármacos. **Caso Clínico:** Homem de 68 anos, com antecedentes pessoais de hipertensão arterial, dislipidemia, hiperplasia benigna da próstata e doença renal crónica em estadio V sob diálise peritoneal. Recorreu à urgência de dermatologia por pápulas dolorosas da omoplata esquerda com 8 dias de evolução. Adicionalmente, referia aparecimento lesões anulares indolores no tronco e antebraços nas últimas 48 horas. Ao exame objetivo apresentava pápulas e máculas concêntricas do tronco e antebraços, com padrão em alvo, sem envolvimento da mucosa oral ou genital. Observavam-se ainda pápulas e vesículas agrupadas na omoplata esquerda. Negava febre ou artralgias. O estudo por PCR (polymerase chain reaction) do exsudado cutâneo foi positivo para o vírus varicela-zoster numa vesícula da omoplata esquerda e no centro de uma lesão em alvo do dorso. Foi realizado o diagnóstico de eritema multiforme minor associado a herpes zoster. Foi recomendado tratamento com valaciclovir oral e betametasona tópica 1% nas lesões de eritema multiforme.

**Discussão:** Cerca de 90% dos casos de EM estão associados a infeções, sendo que a infeção pelo HSV representa cerca de 70% a 80% dos casos. Atualmente, um pequeno número de casos de EM secundário ou combinado com herpes zoster estão descritos na literatura. Embora raro, o vírus da varicela-zoster é um possível precipitante de EM.

### **P25 - Manifestações cutâneas associadas a infeção por VIH: relato de um caso clínico**

**Dora Mancha<sup>1</sup>, R Diogo<sup>2</sup>, B Lemos<sup>2</sup>, P Rodrigues dos Santos<sup>2,3</sup>, D Mendes Pedro<sup>2,3,4,5</sup>, T Marques<sup>2,4</sup>, F Cota-Medeiros<sup>2,5,6</sup>, J de Vasconcelos<sup>1</sup>, L Soares-de-Almeida<sup>1,7,8</sup>, P Filipe<sup>1,7,8</sup>**

<sup>1</sup> Serviço de Dermatologia, Hospital de Santa Maria, Unidade Local de Saúde de Santa Maria, Lisboa, Portugal;

<sup>2</sup> Serviço de Doenças Infecciosas, Hospital de Santa Maria, Unidade Local de Saúde de Santa Maria, Lisboa, Portugal;

<sup>3</sup> Instituto de Farmacologia e Neurociências, Faculdade de Medicina da Universidade de Lisboa, Portugal;

<sup>4</sup> Clínica Universitária de Doenças Infecciosas, Faculdade de Medicina da Universidade de Lisboa, Portugal;

<sup>5</sup> Instituto de Saúde Ambiental, Faculdade de Medicina da Universidade de Lisboa, Portugal;

<sup>6</sup> Instituto de Microbiologia, Faculdade de Medicina da Universidade de Lisboa, Portugal;

<sup>7</sup> Clínica Universitária de Dermatologia, Faculdade de Medicina da Universidade de Lisboa, Portugal;

<sup>8</sup> Unidade de Investigação de Dermatologia, Instituto de Medicina Molecular, Universidade de Lisboa, Portugal;

As manifestações cutâneas associadas à infeção por VIH constituem sinais para o diagnóstico inicial da imunodeficiência, bem como, em alguns casos podem indicar o grau de gravidade da infeção. A disfunção imunitária causada pelo VIH pode induzir o desenvolvimento de um vasto espetro de doenças cutâneas infecciosas, inflamatórias e neoplásicas, que se podem manifestar de uma forma atípica, grave e refratária ao tratamento.

Homem de 43 anos internado no serviço de Doenças Infecciosas por necrose perineal extensa e diagnóstico inaugural de uma infeção por VIH-1 (linfócitos CD4 < 4 células/ul; carga viral de VIH > 5000000 cópias/ml). Foi solicitado apoio da urgência interna de Dermatologia para avaliação uma dermatose disseminada polimórfica caracterizada por: tumores verrucosos com uma depressão central dispersos por tudo o tegumento, e pápulas violáceas dispersas no tronco. As biópsias cutâneas foram compatíveis com infeção por mpox nos tumores verrucosos e com sarcoma de Kaposi nas pápulas violáceas. A extensa necrose perineal correspondeu também a infeção por mpox. O doente iniciou terapêutica antirretroviral e foi submetido a múltiplos ciclos de tratamento com cidofovir e tecovirimat. Durante o período de hospitalização, registaram-se várias intercorrências infecciosas exigindo a administração de antibióticos de largo espetro, antifúngicos e cirurgia. O doente teve alta sete meses após a admissão e mantém seguimento em consulta.

Em julho de 2022, a Organização Mundial de Saúde declarou a infeção por mpox como emergência de saúde pública internacional. Na literatura estão descritas séries de casos que reportam uma forma grave e disseminada de infeção por mpox associada a 15% de mortalidade em indivíduos com doença avançada por VIH. Esta forma fulminante é caracterizada por lesões mucocutâneas necrotizantes associadas a envolvimento sistémico, tal como o caso descrito. Estes dados sugerem que esta forma grave de infeção por mpox poderá ser considerada como uma doença definidora de SIDA.

### **P26 - Úlceras inflamatórias e úlceras infecciosas associadas a doença inflamatória intestinal**

**David Caetano<sup>1</sup>, M. Pedroso<sup>1</sup>, F. Mano<sup>1</sup>, M.M. Brites<sup>1</sup>**

<sup>1</sup>Serviço de Dermatologia da Unidade Local de Saúde de Coimbra

Uma doente de 76 anos, com antecedentes de colite ulcerosa apenas sob anti-inflamatórios, foi observada por lesão dolorosa e ulcerada no Joelho





esquerdo com 4 semanas de evolução, após trauma contusional. Desenvolveu lesão semelhante no dorso do pé direito 2 semanas depois, bem como lesões indolores da região perianal. Negava queixas sistémicas.

Objetivava-se uma lesão ulcerada de grandes dimensões, bordos descolados e bem definidos na face anterior do Joelho direito e uma semelhante a nível do dorso do pé direito com pequenas úlceras satélites. A nível perianal, eram objetiváveis múltiplas lesões ulceradas, de fundo fibrino-purulento em sacabocados.

O estudo analítico revelou uma elevação discreta da proteína C-reativa sem leucocitose, e as biópsias cutâneas das lesões dos membros revelaram um infiltrado neutrofílico com esboço de formação de granulomas, corroborando a hipótese de pioderma gangrenoso. A zaragatoa das lesões perianais foi positiva para citomegalovírus (CMV), tendo sido identificada virémia para este vírus (44 cópias/mL). As serologias para HIV e hepatites foram negativas. Iniciou ganciclovir endovenoso, tendo transitado para valganciclovir oral em dose de manutenção após a colonoscopia ter excluído colite por CMV, e metilprednisolona oral em esquema de desmame e clobetasol em oclusão nas lesões do Joelho e pé. Após 2 meses de terapêutica, apresentou resolução quase total das lesões de pioderma gangrenoso e total das lesões perianais. O pioderma gangrenoso é uma dermatose neutrofílica que em cerca de metade dos casos se associa a doenças sistémicas, nomeadamente doença inflamatória intestinal. Por outro lado, as úlceras cutâneas como apresentação de infeção por CMV associam-se a doentes imunodeprimidos, sendo raras em imunocompetentes. Na doença inflamatória intestinal, a infeção cutânea perianal é rara na ausência de colite por CMV. Assim, a coexistência destas duas entidades numa doente sem imunossupressão estabelecida é um achado infrequente, mas possível no contexto de doença inflamatória intestinal.

### **P27 - Verrugas anogenitais na era pós-vacinação: uma patologia erradicada em mulheres jovens? [RETIRADO A PEDIDO DO AUTOR]**

**César Magalhães<sup>1</sup>, R. Malheiro<sup>2</sup>, C. Lisboa<sup>3</sup>**

<sup>1</sup>Unidade Local de Saúde de Vila Nova de Gaia/Espinho, Serviço de Dermatologia

<sup>2</sup>Departamento de Microbiologia, Faculdade de Medicina, Universidade do Porto

<sup>3</sup>Unidade Local de Saúde de São João, Serviço de Dermatologia

O Vírus do Papiloma Humano (HPV) é responsável pela infeção sexualmente transmissível mais prevalente entre mulheres jovens. Notavelmente, mais de dez anos após a instituição de programas de vacinação contra o HPV, é da maior importância rever a evidência de mundo real relativamente à incidência de verrugas anogenitais entre mulheres jovens vacinadas durante a infância. Pesquisaram-se três bases de dados em busca de estudos publicados entre janeiro de 2008 a setembro de 2023. Incluíram-se um total de nove estudos de coorte. Foram avaliadas um total de 890.320 mulheres vacinadas contra o HPV e 1.922.033 mulheres não vacinadas. Todos os estudos, exceto um, avaliaram a vacina tetravalente (4vHPV). A taxa de incidência de verrugas anogenitais em mulheres vacinadas variou de 0,0 a 1.650 por 100.000 pessoas ano. As incidências mais elevadas foram encontradas em mulheres vacinadas com uma dose na idade de 17-19 anos e em mulheres que completaram o esquema de vacinação após os 19 anos de idade. Valores de incidência semelhantes foram observados entre mulheres não vacinadas. A incidência foi menor em vacinadas com a primeira dose na idade 9-11 anos. Esta revisão sistemática apoia que a incidência de verrugas anogenitais entre mulheres vacinadas está intimamente relacionada com a idade da vacinação e com o número de doses recebidas. Assume-se assim crucial a vigilância epidemiológica da incidência de verrugas anogenitais, os seus genótipos e as suas alterações ao longo dos anos.

### **P28 - Micobacteriose cutânea por *Mycobacterium chelonae***

**David Caetano<sup>1</sup>, F. Mano<sup>1</sup>, M. Pedroso<sup>1</sup>, J.C. Cardoso<sup>1</sup>, M.M. Brites<sup>1</sup>**

<sup>1</sup>Serviço de Dermatologia e Venereologia da Unidade Local de Saúde de Coimbra

*Mycobacterium chelonae* é uma micobactéria de crescimento rápido, ubíqua e saprófita que infrequentemente pode causar doença cutânea, além de pulmonar, endocárdica, óssea ou córnea. As infeções cutâneas por este agente estão geralmente associadas a procedimentos invasivos ou lesões traumáticas em doentes imunodeprimidos. O seu tratamento passa pelo uso de antibioterapia dupla, não havendo espaço para agentes antituberculosos. Os principais antibióticos utilizados incluem a claritromicina, imipenem, tobramicina, linezolid e doxiciclina, estando preconizada a terapêutica endovenosa inicial em doentes com afeção extra-cutânea ou imunossupressão. Descreve-se o caso de um homem de 71 anos que se apresentava com uma dermatose dolorosa localizada à perna esquerda com 4 meses de evolução, sem outra sintomatologia. Tinha antecedentes de embolectomia femoral esquerda 5 meses antes e encontrava-se em programa de hemodiálise por falência do enxerto pós-transplante, mantendo-se sob prednisolona 5 mg. Objetivavam-se 8 lesões nodulares, violáceas, dolorosas e exsudativas localizadas à face anterior, lateral e posterior da perna esquerda, em arranjo vagamente esporotricóide. O estudo analítico, as serologias, o IGRA e as hemoculturas não revelaram alterações, além de uma elevação da creatinina sérica. Foi realizada biópsia de uma das lesões que revelou um infiltrado granulomatoso supurativo, com espaços óticos repletos de micro-organismos que coravam para a coloração Wade-Fite, sugerindo uma micobacteriose atípica. Os métodos moleculares e a cultura da peça de biópsia foram positivos para *Mycobacterium chelonae*. Dado o seu estado de imunossupressão, foi internado para cumprir antibioterapia endovenosa com imipenem e claritromicina durante 20 dias, com transição posterior para claritromicina e doxiciclina oral em esquema de ambulatório. Após cerca de 6 semanas de tratamento, apresentava redução do número de lesões (com 6 localizadas na face anterior e lateral da perna) e da dimensão das mesmas.

### **P29 - Infeção cutânea por *Mycobacterium marinum* – uma relação entre manicure e aquários**

**Inês Pereira Amaral<sup>1</sup>, I. Soares<sup>1</sup>, M. Pupo Correia<sup>1</sup>, P. de Vasconcelos<sup>1</sup>, L. Soares de Almeida<sup>1,2</sup>, P. Filipe<sup>1,2</sup>**

<sup>1</sup> Serviço de Dermatovenereologia, Hospital de Santa Maria, Centro Hospitalar Universitário Lisboa Norte EPE

<sup>2</sup> Clínica Universitária de Dermatovenereologia, Faculdade de Medicina, Universidade de Lisboa

O *Mycobacterium marinum* é uma micobactéria não-tuberculosa que está associado a infeção em peixes de água doce e salgada, mas pode infectar o ser humano através da exposição a água contaminada, especialmente quando há alterações da barreira cutânea. Manifesta-se tipicamente com nódulos granulomatosos no local da inoculação, seguidos de disseminação linfática num padrão esporotricóide.

Reportamos o caso de uma doente do sexo feminino, de 58 anos, que recorreu ao Serviço de Urgência pelo surgimento de nódulos eritematosos no dorso da mão esquerda. A doente referia que, cerca de um mês antes, tinha sido submetida a procedimento de manicure, com surgimento de sinais inflamatórios no quarto dedo da mão esquerda nos dias seguintes. Tinha sido medicada com amoxicilina/ácido clavulânico, sem melhoria. Nas semanas seguintes surgiram pápulas eritematosas no dorso da mão, num trajeto linear, e novas lesões semelhantes na face posterior do antebraço num padrão esporotricóide. Embora negasse sintomatologia sistémica, viagens recentes, sintomas semelhantes em coabitantes ou contacto com solo, mencionou limpar o aquário da sua tartaruga previamente ao início do quadro. Analiticamente com resultado equívoco no teste IGRA, que se tornou positivo após quatro semanas. A biópsia cutânea revelou granulomas supurativos na derme superficial e profunda. Após avaliação conjunta com Infeciologia, foi feito o diagnóstico presuntivo de infeção por *Mycobacterium marinum*, apesar da ausência de isolamento, sendo este um microrganismo fastidioso que requer culturas a uma temperatura inferior à habitualmente



utilizada para pesquisa de micobactérias. O tratamento com claritromicina e etambutol resultou na resolução completa da dermatose em seis meses. Este caso destaca a importância de considerar as micobactérias atípicas no diagnóstico diferencial de nódulos cutâneos com padrão esporotricóide, particularmente em doentes com exposição a água contaminada após ruptura da barreira cutânea, destacando a importância da observação e colheita de história clínica detalhadas para o diagnóstico preciso de patologias incomuns.

### P30 - Tuberculose cutânea - a propósito de um caso clínico

**Maria Cristina Fialho<sup>1</sup>, T. Pessoa e Costa<sup>1</sup>, A. João<sup>1</sup>, A. Ferreirinha<sup>1</sup>, E. Marques<sup>1,2</sup>, C. Fernandes<sup>1</sup>**

<sup>1</sup>Serviço de Dermato-venereologia, Hospital de Santo António dos Capuchos, Unidade Local de Saúde de São José, Lisboa, Portugal

<sup>2</sup> Departamento de Dermato-venereologia, NOVA Medical School, Universidade Nova de Lisboa, Lisboa, Portugal

**Introdução:** A tuberculose cutânea (TC) é uma manifestação infrequente de tuberculose extra-pulmonar. Desenvolve-se por inoculação cutânea direta ou disseminação de doença endógena, por via hematogénea ou por contiguidade. Um subtipo é o escrofuloderma, resultante do envolvimento cutâneo a partir de uma infeção profunda, mais frequentemente ganglionar, sendo as cadeias mais envolvidas as cervicais.

**Caso clínico:** Mulher de 68 anos, parcialmente dependente por perturbação afetiva bipolar e demência (etanóica e vascular), residente em lar, foi encaminhada à consulta de urgência de Dermatologia por tumor ulcerado da região cervical esquerda com 8 meses de evolução. Observava-se uma massa subcutânea dura, aderente aos planos profundos e à pele, apresentando úlcera no polo superior com superfície bosselada friável e exsudado esbranquiçado, e nódulo eritematoso no polo inferior. Palpavam-se múltiplas adenopatias cervicais. A doente não mencionava sintomas constitucionais ou referentes a outros órgãos ou sistemas, história pessoal ou familiar de tuberculose ou terapêutica imunossupressora. Colocaram-se as hipóteses de tumor ou escrofuloderma. O exame histológico de biópsia da lesão cutânea mostrou achados inespecíficos, sem microrganismos identificados nas colorações de Ziehl-Neelsen e Gram. A cultura isolou Mycobacterium tuberculosis complex, estabelecendo-se o diagnóstico de escrofuloderma. O restante estudo, incluindo serologias, foi negativo, e excluiu-se tuberculose pulmonar em TC de tórax. Iniciou terapêutica antibiótica quádrupla, verificando-se resolução completa da lesão após 2 meses.

**Discussão:** A incidência de tuberculose é inferior a 50 casos/100.000 habitantes/ano em Portugal, porém existem grupos com maior risco, como habitantes em instituições com elevado número de residentes e imunossuprimidos. Apesar das limitações na colheita da história clínica, consideramos que a reativação de uma tuberculose prévia em contexto de fragilidade e imunossupressão parece ser o mecanismo mais provável. Sendo uma entidade pouco frequente e de apresentação potencialmente inespecífica, é necessário um elevado grau de suspeição para o seu diagnóstico.

### P31 - Leishmaniose cutânea em doentes sob imunossupressores: Um desafio diagnóstico e terapêutico

**Miguel Ribeiro<sup>1</sup>, S. Lopes<sup>1</sup>; C. Cerqueira<sup>1</sup>; C. M. Nogueira<sup>1</sup>; C. Brito<sup>1</sup>**

<sup>1</sup>Serviço de Dermatologia, Hospital de Braga

**Introdução**

A leishmaniose é uma infeção parasitária transmitida pela picada de flebotomos infetados pelo protozoário do género *Leishmania*. Estima-se que, por ano, ocorram 1,6 milhões de novos casos de leishmaniose, mundialmente.

A leishmaniose cutânea, sobretudo a forma localizada, corresponde à manifestação clínica mais comum e caracteriza-se pelo aparecimento de pápulas eritematosas que aumentam de tamanho, em algumas semanas, para formar placas e nódulos que podem ulcerar e formar crosta.

Em locais de baixa incidência, como em Portugal, a leishmaniose frequentemente representa um desafio diagnóstico. A avaliação histopatológica e o teste molecular (PCR) de uma amostra de pele são cruciais para o diagnóstico e tratamento dirigido.

**Caso Clínico**

Doente de 51 anos, sexo feminino, com antecedentes de colite ulcerosa, espondilartrite e lúpus tímido, medicada cronicamente com metotrexato, ácido fólico, adalimumab e sulfassalazina, apresentou, em consulta de seguimento, placa eritematodescamativa ulcerada com cerca de 2 cm na região médio-dorsal, indolor, com 3 meses de evolução. A lesão surgiu após picada de inseto no jardim.

Referiu contacto com 3 cães vacinados, desparasitados e aparentemente saudáveis e presença, no jardim, de um lago de água parada. Negou viagens recentes ou lesões semelhantes nos conviventes próximos.

Foi realizada uma biópsia incisional da lesão, cuja histopatologia revelou a presença de amastigotes no citoplasma de histiócitos; o estudo molecular revelou DNA do género *Leishmania*.

Dada a cronicidade da lesão e terapêutica imunossupressora, optou-se pelo tratamento com fluconazol 200mg, diário, durante 6 semanas.

Após tratamento, observou-se resolução da induração e dos sinais inflamatórios, permanecendo, apenas, uma área eritematosa residual.

**Conclusão**

Este caso salienta a importância de considerar a leishmaniose cutânea como diagnóstico diferencial de lesões infiltradas isoladas crónicas, apesar da baixa prevalência. Em doentes sob imunossupressores, o tratamento sistémico deverá ser considerado, mesmo sabendo que a maioria dos casos ocorridos no Velho Mundo resolvem espontaneamente.

### P32 - Sarna crostosa como apresentação de transformação fibrótica de trombocitose essencial

**Inês Pereira Amaral<sup>1</sup>, I. Soares<sup>1</sup>, M. Pupo Correia<sup>1</sup>, P. Filipe<sup>1,2</sup>**

<sup>1</sup> Serviço de Dermatovenereologia, Hospital de Santa Maria, Centro Hospitalar Universitário Lisboa Norte EPE

<sup>2</sup> Clínica Universitária de Dermatovenereologia, Faculdade de Medicina, Universidade de Lisboa

A sarna crostosa é uma infeção disseminada pelo parasita *Sarcoptes scabiei* var. *hominis*, que ocorre predominantemente em indivíduos imunocomprometidos. Apresenta-se com placas crostosas, descamação generalizada e hiperqueratose devido à presença de ácaros em abundante quantidade. Esta infeção acarreta elevada contagiosidade e representa um desafio de saúde pública.

Reportamos o caso de um doente do sexo masculino, de 60 anos, que recorreu ao Serviço de Urgência por placas eritematodescamativas disseminadas, com afeção preferencial da face, membros superiores e tronco, muito pruriginosas, com sete meses de evolução. Tinha sido medicado com emoliente, betametasona creme e prednisolona oral pelo médico assistente, sem melhoria. O doente referia ainda prurido com agravamento noturno em coabitantes. À observação com múltiplas galerias e sinal de "asa delta" à dermatoscopia, confirmando o diagnóstico de escabiose. Além da dermatose, o doente apresentava ainda quadro de astenia, anorexia, e prostração de agravamento progressivo. Estava a ser seguido em consulta de Oncologia por trombocitose essencial JAK2 V617F+, encontrando-se medicado com hidroxiureia. Por dificuldades socioeconómicas, foi internado para avaliação e instituição terapêutica. O estudo complementar revelou uma anemia macrocítica grave (Hb 5,5g/dL, VGM 132fL), sem carências nutricionais ou outras alterações de relevo. Foi decidida a suspensão de terapêutica com hidroxiureia e realizada biópsia osteomedular que confirmou o diagnóstico de transformação mielofibrótica de trombocitose essencial. O doente cumpriu terapêutica com ivermectina oral na dose de 200ug/kg (7 tomas) e escabicida tópico diário durante 7 dias e posteriormente 2x/semana até resolução completa da dermatose. Os



coabitantes cumpriram tratamento com escabícida tópico, bem como medidas ambientais de controlo de infeção.

Este caso destaca a importância da necessidade de investigação de causas de imunossupressão em doentes que se apresentam com formas disseminadas de escabiose, especialmente em doentes com patologias médicas subjacentes como a trombocitose essencial, em que a variante crostosa pode ser uma manifestação clínica importante.

### P33 - Lesões cutâneas serpiginosas: um diagnóstico a ter em mente

**Mélissa M. de Carvalho<sup>1</sup>, A. Miroux Catarino<sup>1</sup>**

<sup>1</sup>Serviço de Dermatovenereologia. Hospital de Egas Moniz. Unidade Local de Saúde de Lisboa Ocidental.

A larva migrans cutânea (LMC) é uma parasitose provocada por larvas nematoides que infetam animais (ex. gatos, cães), sobretudo frequente em países tropicais/subtropicais. A infeção humana é adquirida por via transcutânea, através dos orifícios foliculares, soluções de continuidade ou pele intacta, ao contactar com solos contaminados com fezes de animais infetados. O principal fator de risco é o contacto direto com solos arenosos, quentes e húmidos (ex. andar descalço em praias ou zonas fluviais). Uma vez na epiderme, a larva migra ao longo da mesma, dando origem às lesões cutâneas características: placas lineares serpiginosas ou em “carreiro”, corda-pele a eritematosas, associadas a prurido intenso. Os locais mais frequentemente envolvidos são os pés, mãos, joelhos e região glútea. Estas manifestações podem surgir imediatamente ou apenas semanas a meses após a infeção se a larva ficar quiescente.

Reportamos o caso de um homem de 55 anos, saudável, com uma dermatose pruriginosa acantonada ao pé esquerdo com início cerca de uma semana após ter regressado de férias no Brasil. O exame físico revelou múltiplas placas eritematosas lineares, de limites bem definidos, com conformação serpiginosa, acometendo planta, bordo externo, dedos e espaços interdigitais do pé esquerdo. Tendo em conta as características clínicas e epidemiológicas, foi feito o diagnóstico clínico de LMC. O doente foi medicado com albendazol 800mg/dia durante 3 dias, com resolução completa do quadro.

A LMC é tipicamente uma infeção cutânea superficial, sem repercussões sistémicas e autolimitada. Contudo, geralmente opta-se por tratar, tendo em conta o prurido intenso, a possibilidade de uma duração imprevisível e prolongada, assim como o potencial risco de complicações. As terapêuticas de 1ª linha incluem albendazol 400-800mg/dia 3-5 dias ou ivermectina 200 µg/Kg em toma única.

Com este caso, pretendemos lembrar as características clínicas e epidemiológicas desta dermatose parasitária, assim como as suas opções terapêuticas.

#### LASERTERAPIA

### P34 - Eficácia e Segurança do Laser PDL em Duas Dermatoses Raras

**Matilde Monteiro<sup>1</sup>, A. Rosca<sup>1</sup>, A. Coelho<sup>2</sup>, C. Queirós<sup>1</sup>**

<sup>1</sup>Serviço de Dermatologia, Unidade Local de Saúde Gaia e Espinho

<sup>2</sup>Laboratório de Anatomia Patológica, UNILABS, Porto

Introdução: O Laser PDL (pulsed dye laser) é a primeira linha de tratamento de múltiplas lesões cutâneas vasculares. A sua utilização está bem estabelecida em condições comuns como telangiectasias, manchas vinho do porto ou angiomas rubi, existindo também evidência da sua eficácia em dermatoses não primariamente vasculares, como cicatrizes hipertróficas, queloides ou verrugas víricas. Contudo, é ainda escassa a literatura relativamente à sua aplicabilidade em dermatoses menos frequentes. Apresentamos dois casos de excelentes resultados com a utilização de PDL em duas dermatoses raras, com componente vascular associado.

Primeiro caso: Mulher de 58 anos referenciada a consulta por múltiplas telangiectasias na zona do decote, dorso e membros superiores, com 3 anos de evolução, sem sintomas associados. A biópsia cutânea foi compatível com mastocitose. Assim, assumiu-se o diagnóstico de Telangiectasia Macular Eruptiva Perstans. Não apresentava alterações analíticas, com níveis de triptase sérica normais. Foram realizadas 3 sessões de laser PDL (spot 7mm, pulso 0.5 ms, fluência 6.5 J/cm<sup>2</sup>), com excelente resposta e sem intercorrências.

Segundo caso: Mulher de 54 anos referenciada a consulta por aparecimento progressivo de múltiplas pápulas eritematovioláceas no dorso da mão esquerda. A biópsia cutânea confirmou a suspeita clínica de Angiohistiocitoma de Células Multinucleadas. Cumpriu tratamento com PDL (spot 7 mm, pulso 0.5 ms, fluência 6 J/cm<sup>2</sup>), com melhoria significativa das lesões e sem efeitos adversos registados.

Discussão: O PDL é amplamente utilizado pela sua eficácia e segurança, já que os seus efeitos adversos são localizados e predominantemente transitórios, podendo ser minimizados com ajustes paramétricos e uso de sistemas de arrefecimento, fundamentais para garantir a segurança do equipamento. Os casos descritos sugerem a eficácia e versatilidade deste laser no tratamento de duas condições pouco frequentes, potencialmente impactantes do ponto de vista estético, sem efeitos adversos significativos e com um elevado nível de satisfação por parte dos doentes.

### P35 - Combinação de PDL e acitretina no tratamento de verrugas

**Joana Fazendeiro Matos<sup>1</sup>, A. Rosca<sup>1</sup>, C. Magalhães<sup>1</sup>, M. Monteiro<sup>1</sup>, C. Queirós<sup>1</sup>, P. Varela<sup>1</sup>**

<sup>1</sup>Serviço de Dermatologia, Unidade Local de Saúde Gaia e Espinho

Introdução: As verrugas víricas são proliferações epiteliais benignas, muito comuns, que ocorrem secundariamente à infeção por Vírus do Papiloma Humano (HPV). O seu tratamento é, por vezes, desafiante requerendo a combinação de múltiplas terapêuticas para a sua completa resolução. O Laser Pulsado de Contraste (PDL) tem demonstrado a sua eficácia no tratamento de verrugas e com um excelente perfil de segurança.

Descrição do caso: Descrevemos o caso de um doente do sexo masculino, 21 anos, sem antecedentes pessoais revelantes, referenciado à consulta de Dermatologia por verrugas palmares refratárias a múltiplos tratamentos tópicos, nomeadamente ácido salicílico e 5-fluorouracilo. Ao exame objetivo, apresentava múltiplas verrugas de reduzidas dimensões em ambas as palmas, destacando-se, sobretudo, a presença de um conglomerado de verrugas em mosaico da palma da mão direita. Foi submetido a 2 sessões de crioterapia sem qualquer resposta, pelo que foi iniciado tratamento com acitretina 10 mg. Após 5 meses de tratamento com acitretina e sessões mensais de crioterapia, observou-se melhoria ligeira das verrugas de menores dimensões, contudo sem qualquer melhoria das verrugas em mosaico. Assim, foi iniciado tratamento com PDL, mantendo o tratamento sistémico. Após 6 meses de terapêutica combinada de acitretina e sessões de PDL a cada 6 semanas todas as lesões resolveram, sem recidiva durante o follow-up de 1 ano e meio seguinte.

Discussão: O presente caso ilustra a dificuldade no tratamento das verrugas, impondo o uso de múltiplas linhas terapêuticas. A combinação de acitretina e PDL parece ser uma opção eficaz, com perfil de segurança favorável e ausência de sequelas cicatríciais.

#### MANIFESTAÇÃO DE DOENÇA SISTÉMICA

### P36 - Eritema exsudativo multiforme em doente com glioblastoma

**Mélissa M. de Carvalho<sup>1</sup>, M. G. Catorze<sup>1</sup>**

<sup>1</sup>Serviço de Dermatovenereologia. Hospital de Egas Moniz. Unidade Local de Saúde de Lisboa Ocidental.



O eritema exsudativo multiforme (EEM) consiste numa reação de hipersensibilidade tardia a um determinado estímulo, em indivíduos predispostos, apresentando-se com manifestações mucocutâneas. 90% dos casos estão associados a infeções, mas existem múltiplas causas descritas, incluindo fármacos, vacinas, radioterapia, doenças sistémicas, neoplasias, entre outras. Apesar das múltiplas causas identificadas, cerca de 50% dos casos são idiopáticos.

Uma doente do sexo feminino de 67 anos, com diagnóstico de glioblastoma, foi submetida a cirurgia e quimioterapia (QT) com temozolamida durante 1.5 meses. Os exames imagiológicos revelaram controlo da doença oncológica, sem sinais de recidiva. Cerca de 2 semanas após o término da QT, desenvolveu uma dermatose pruriginosa no dorso, com progressão para atingimento de aproximadamente 90% da superfície corporal. A observação apresentava uma dermatose generalizada, bilateral, simétrica, monomórfica, na face, couro cabeludo, tronco e membros, incluindo palmas e plantas, constituída por placas de cor vermelho vivo com bordos bem definidos, figurados, confluentes, com áreas de descamação em colarete e outras onde se individualizavam lesões papulares em alvo típico, sem acometimento das mucosas. Analiticamente sem elevação dos parâmetros inflamatórios nem eosinofilia. Foi realizada biópsia cutânea de lesão do antebraço esquerdo com as hipóteses diagnósticas de EEM, eritema gyratum repens e toxidermia. O exame histopatológico foi compatível com EEM. A doente foi medicada com prednisolona oral 40mg/dia, propionato de clobetasol a 0.5% creme 1x dia, antihistamínicos e emolientes. Nas consultas semanais de reavaliação verificou-se uma resolução progressiva do quadro, sem recorrência após descontinuação da terapêutica.

Com este caso pretendemos reportar uma apresentação clínica exuberante de EEM numa doente com diagnóstico de glioblastoma. Salientamos a possibilidade de tratamento em ambulatório de dermatoses extensas de forma segura, desde que assegurado um seguimento regular e facilitada a comunicação do doente com a equipa médica.

### P37 - Doença relacionada com IgG4 sob dupilumab

**Mafalda Pestana<sup>1</sup>, A. João<sup>1</sup>, AL. João<sup>1</sup>**

<sup>1</sup>Serviço de Dermatologia e Venereologia, Centro Hospitalar Universitário de Lisboa Central, Lisboa, Portugal

Reportamos o caso de um homem de 59 anos, com dermatose disseminada e intensamente pruriginosa desde há 7 anos, associada a astenia e episódios frequentes de diarreia. Trata-se de doente com antecedentes de rinite alérgica, diabetes mellitus, dislipidemia e episódio de miosite ocular e proptose unilateral há 4 anos. Referia refratariedade a anti-histamínicos orais e corticoterapia tópica e sistémica. À observação, apresentava pápulo-nódulos eritemato-acastanhados centrados por crosta e manchas hiper e hipopigmentadas que afetavam extensamente os membros superiores e inferiores, tronco e nádegas. Colocadas as hipóteses diagnósticas de eczema e prurigo nodular, foi realizada biópsia cutânea cujo exame histopatológico revelou infiltrado linfoplasmocitário denso, rico em plasmócitos IgG4+ e eosinófilos. Analiticamente apresentava IgG4 15700 g/L e IgE 4268 KUI/L. Admitido o diagnóstico de doença relacionada com IgG4, iniciou dupilumab 300mg 15/15dias. Após 6 meses de tratamento, verificámos resolução da dermatose, melhoria franca da sintomatologia sistémica e redução dos níveis séricos de IgG4 e IgE.

A doença relacionada com IgG4 é uma patologia inflamatória rara, caracterizada pela infiltração tecidual por plasmócitos que expressam IgG4. Surge mais frequentemente em homens adultos, podendo envolver múltiplos órgãos. Pápulas, placas e nódulos eritematosos e pruriginosos são as lesões cutâneas mais frequentes, surgindo sobretudo na cabeça e pescoço, mas também no tronco e extremidades. A astenia é um sintoma comum, sendo as manifestações específicas de órgão como diarreia, sintomas respiratórios ou xeroftalmia muito variáveis. A corticoterapia sistémica constitui o tratamento de primeira linha, sendo frequente a refratariedade terapêutica. Embora a fisiopatologia da doença não esteja totalmente compreendida, estudos apontam para a predominância da resposta imune Th2, tendo as interleucinas (IL) 4, 5, 10 e 13 um papel na estimulação da expressão de IgG4 e eosinofilia. A literatura incidente no

papel promissor do dupilumab, inibidor da ação das IL-4 e 13, no tratamento desta patologia é escassa.

### P38 - Nódulos eritematosos no abdómen: uma manifestação rara de doença sistémica

**Inês Tribolet de Abreu<sup>1,2</sup>; C. Brazão<sup>1,2</sup>; F. S. Monteiro<sup>1,2</sup>; G. Almeida-Silva<sup>1,2</sup>; P. Vasconcelos<sup>1</sup>; L. Soares-de-Almeida<sup>1,2,3</sup>; P. Filipe<sup>1,2,3</sup>**

<sup>1</sup>Serviço de Dermatologia – Unidade Local de Saúde Santa Maria E.P.E.

<sup>2</sup>Clínica Universitária de Dermatologia – Faculdade de Medicina da Universidade de Lisboa

<sup>3</sup>Instituto de Medicina Molecular – Faculdade de Medicina da Universidade de Lisboa

Apresentamos o caso de um homem de 77 anos, fototipo III de Fitzpatrick, encaminhado ao Serviço de Urgência de Dermatologia por dermatose assintomática com 2 semanas de evolução, caracterizada por pápulas e nódulos eritematosos localizados na parede abdominal e regiões inguinais. O doente tinha diagnóstico prévio de adenocarcinoma da próstata desde há 4 anos, tendo recusado tratamento. Referia simultaneamente emagrecimento involuntário, astenia e palidez com agravamento progressivo no último mês. O doente negava outra sintomatologia local ou sistémica, trauma, utilização de novos fármacos ou produtos tópicos. Na observação, objetivavam-se pápulas e nódulos eritematosos, agrupados, acantonados à parede abdominal inferior (hipogastro e fossas ilíacas) e regiões inguinais bilateralmente, de consistência pétre e indolores. Considerou-se a hipótese diagnóstica de metástases cutâneas. Na avaliação analítica destacava-se PSA > 3114 ug/L. A TAC torácica demonstrou metástases pulmonares e ósseas. A biópsia cutânea por punção de um dos nódulos revelou tratar-se de metástase cutânea de adenocarcinoma da próstata (estudo imunohistoquímico positivo para PSA e NKX3)

As neoplasias primárias de órgãos sólidos podem ter um vasto espectro de manifestações cutâneas: desde as que ocorrem em associação com a malignidade (dermatoses paraneoplásicas) até manifestações que resultam da infiltração cutânea de células malignas (leucemia cutis e metástases cutâneas). Metástases cutâneas são extremamente raras, estimando-se que ocorram entre 1 a 10% dos casos de neoplasias de órgão sólido, sendo sinal de doença avançada e mau prognóstico. As neoplasias que mais frequentemente metastizam para a pele são o carcinoma da mama, pulmão, colorrectal, renal e ovário. Apesar da elevada incidência do adenocarcinoma da próstata (o cancro mais comum nos homens), as metástases cutâneas deste cancro são extremamente raras, ocorrendo em menos de 1% dos casos. Este caso ilustra uma manifestação cutânea rara de doença sistémica e reforça a importância do Dermatologista no diagnóstico de doença sistémica através de pistas dermatológicas.

### P39 - Tofo gotoso como mimetizador de carcinoma espinocelular: um achado incomum

**Filipe Silva Monteiro<sup>1, 2</sup>, C. Brazão<sup>1, 2</sup>, I. T. Abreu<sup>1, 2</sup>, G. Almeida-Silva<sup>1,2</sup>, M. Alpalhão<sup>1, 2, 3</sup>, J. P. Vasconcelos<sup>1, 2</sup>, L. Soares-de-Almeida<sup>1, 2</sup>, P. Filipe<sup>1,2, 3</sup>**

<sup>1</sup> Serviço de Dermatologia - Unidade Local de Saúde Santa Maria E.P.E.

<sup>2</sup> Clínica Universitária de Dermatologia - Faculdade de Medicina da Universidade de Lisboa

<sup>3</sup> Instituto de Medicina Molecular - Faculdade de Medicina da Universidade de Lisboa

A hiperuricémia é um distúrbio caracterizado por níveis séricos persistentemente elevados de ácido úrico por alteração do metabolismo das purinas e pirimidinas. Uma complicação clínica frequente em doentes com hiperuricémia são os tofos gotosos, depósitos de cristais de urato monossódico que formam estruturas nodulares subcutâneas, geralmente assintomáticas, e localizadas nos pavilhões auriculares ou estruturas peri-



articulares. Apesar do diagnóstico clínico ser habitualmente simples, por vezes surgem apresentações menos típicas que o podem tornar mais complexo.

Apresentamos um homem de 80 anos, fototipo III de Fitzpatrick, reformado mas com atividade em meio rural, e antecedentes pessoais de obesidade, hipertensão arterial, doença renal crónica KDIGO G3b e hiperuricémia, avaliado em consulta de dermatologia por história de nódulo doloroso em dedo da mão direita com expulsão episódica de conteúdo granular há 10 meses. Ao exame físico objetivado nódulo com ulceração eritematoviolácea e crosta hiperqueratósica ao nível do 3º dedo da mão direita, tendo sido realizada biópsia cutânea para estudo das hipóteses diagnósticas de carcinoma espinocelular, tofo gotoso, micobacteriose atípica ou micose profunda. O estudo microbiológico foi negativo, tendo-se verificado alterações histopatológicas compatíveis com o diagnóstico de tofo gotoso. Revista a história clínica, este doente apresentava também outros fatores de risco, tendo hábitos etílicos de 2 ou mais bebidas por dia, uma alimentação rica em purinas e análises com valores séricos de ácido úrico persistentemente elevados nos 8 anos anteriores (entre 8.5-13.7 mg/dL). Apesar de uma complicação frequente em doentes com hiperuricémia sustentada, os tofos gotosos podem ter apresentações atípicas tais como nódulos ulcerados, por vezes expulsando um material granular esbranquiçado, e com hiperqueratose da pele sobrejacente por hiperplasia pseudoepiteliomatosa. Este tipo de apresentação pode ser confundido com outras patologias, especialmente com o carcinoma espinocelular, e exige um elevado grau de suspeição clínica de modo a efetuar um diagnóstico acertado.

#### **P40 - Escleredema num doente como gamapatia monoclonal e artrite reumatóide**

**Joana Reis<sup>1</sup>, J. Ramos<sup>1</sup>, R. Pimenta<sup>1</sup>, J. Nogueira<sup>2</sup>, J. Alves<sup>1</sup>**

<sup>1</sup> Serviço de Dermatologia, ULS Almada Seixal

<sup>2</sup> Serviço de Anatomia Patológica, ULS Almada Seixal

**Introdução:** O escleredema é uma doença rara do tecido conjuntivo que se caracteriza pelo espessamento e edema da pele, afetando predominantemente a região dorsal e posterior do pescoço. Ocorre em associação com outras patologias, nomeadamente: diabetes mellitus, gamopatias monoclonais ou pós infecção. Existem casos raros que relacionam o escleredema a outras doenças do tecido conjuntivo, como é o caso da artrite reumatóide.

**Caso clínico:** Homem de 63 anos, com artrite reumatóide diagnosticada há 11 anos. Encaminhado à consulta de Dermatologia por rigidez cutânea na metade superior do tronco e membros superiores com 1 ano de evolução. À observação apresentava espessamento cutâneo difuso na região cervical posterior, metade superior do tronco e membros superiores, com marcada diminuição da mobilidade cervical. Foi realizada biópsia cutânea que revelou espessamento das fibras de colagénio da derme e deposição de mucina. As alterações foram compatíveis com o diagnóstico de escleredema. Analiticamente, a electroforese de proteínas e imunofixação evidenciaram, respetivamente, pico monoclonal 1987 mg/dl e padrão monoclonal IgG Kappa. Referenciado à consulta de Hematologia, tendo sido feito o diagnóstico de gamapatia monoclonal de significado indeterminado. Face ao diagnóstico de escleredema realizou 3 ciclos de imunoglobulina endovenosa. Por ausência de melhoria, iniciou recentemente fototerapia (Psolareno + UVA).

**Discussão:** O escleredema é uma doença rara, mas provavelmente subdiagnosticada. O escleredema associado a gamapatia monoclonal é uma forma menos frequente de apresentação e existem poucos casos relatados na literatura que associam o escleredema à artrite reumatóide. Existem várias opções quanto à abordagem terapêutica, nomeadamente: agentes imunossuppressores, corticóides sistémicos, fototerapia e antibióticos, mas ainda não existe um protocolo terapêutico estabelecido.

#### **P41 - Eritema induratum de Bazin: uma entidade a ter em conta no diagnóstico etiológico de paniculites**

**Gustavo Almeida-Silva<sup>1</sup>, M. A. Quadros-Flores<sup>2</sup>, F. S. Monteiro<sup>1</sup>, I. T. Abreu<sup>1</sup>, J. Antunes<sup>1,3</sup>, P. Filipe<sup>1,3,4</sup>**

<sup>1</sup> Serviço de Dermatologia, Hospital de Santa Maria, Unidade Local de Saúde Santa Maria, Lisboa, Portugal

<sup>2</sup> Serviço de Doenças Infecciosas, Hospital de Santa Maria, Unidade Local de Saúde Santa Maria, Lisboa, Portugal

<sup>3</sup> Clínica Universitária de Dermatologia, Faculdade de Medicina da Universidade de Lisboa, Lisboa, Portugal

<sup>4</sup> Instituto de Medicina Molecular, Lisboa, Portugal

We report the case of a 59-year-old retired woman with a medical history of coronary disease and spinal disc herniation. She sought healthcare services due to the appearance of tender erythematous-violaceous subcutaneous nodules on her left leg, progressively growing, with no other complaints. She had been experiencing these symptoms for eight months, which were initially interpreted as cellulitis. She underwent several courses of antibiotic therapy, with no improvement. Due to suspicion of erythema nodosum, she also received non-steroidal anti-inflammatory treatment, without improvement. Therefore, she was referred to Dermatology where a biopsy was performed. RT-PCR revealed the presence of *Mycobacterium tuberculosis* DNA. Cutaneous histopathology showed granulomas of epithelioid cells, without necrosis but with a lymphocytic crown, with intact septa and no vasculitis. No acid-fast bacilli were seen in the Ziehl-Neelsen stain. These findings are consistent with lobular granulomatous panniculitis, and the patient was referred to the Tuberculosis Treatment Reference Center for anti-tubercular therapy.

Tuberculosis (TB) is a mycobacterial infection caused by *Mycobacterium tuberculosis* that usually affects the lungs but can potentially affect every organ. Cutaneous involvement is a relatively uncommon manifestation with various clinical findings that include tuberculids, which are a group of dermatoses with tuberculoid histology and the absence of tubercle bacilli.

They are considered cutaneous hypersensitivity reactions to *M. tuberculosis*. One of the three main tuberculid disorders is erythema induratum of Bazin (EIB), also known as nodular vasculitis; which is a granulomatous, lobular panniculitis of the lower extremities. Although usually showing small and medium vessel vasculitis in histopathology, this is not a sine qua non condition for the diagnosis. Other conditions have been associated with erythema induratum, both infectious and non-infectious, although tuberculosis remains the most common one. The diagnosis of TB-associated EIB is made by the combination of clinical features, histopathologic findings, and evidence for *M. tuberculosis*.

#### **ONCOLOGIA**

#### **P42 - Doença linfoproliferativa de pequenas/médias células T CD4+ tratada com betametasona intralesional**

**Joana Vieitez Frade<sup>1</sup>, A. Mata<sup>2</sup>, J. Patrocínio<sup>1</sup>, M. Correia<sup>1</sup>, J. Vasconcelos<sup>1</sup>, L. Soares-de-Almeida<sup>1,3,4</sup>**

<sup>1</sup> Serviço de Dermatologia, Centro Hospitalar Lisboa Norte, Lisboa.

<sup>2</sup> Serviço de Hematologia, Centro Hospitalar Lisboa Norte, Lisboa.

<sup>3</sup> Clínica Universitária de Dermatologia, Faculdade de Medicina, Universidade de Lisboa, Lisboa.

<sup>4</sup> Unidade de Investigação em Dermatologia, IMM João Lobo Antunes, Universidade de Lisboa, Lisboa.

A doença linfoproliferativa de pequenas/médias células T CD4+ é uma doença rara que representa cerca de 3% de todos os linfomas cutâneos primários, sendo mais frequente em indivíduos entre os 50 e os 60 anos de idade. Esta condição caracteriza-se pelo surgimento de um nódulo solitário, geralmente assintomático, na face, pescoço ou região superior do tronco,



contudo estão descritas outras localizações e/ou múltiplas lesões. Esta entidade tem geralmente um prognóstico favorável.

Destacamos o caso de uma doente do sexo feminino, 45 anos, fotótipo IV de Fitzpatrick, sem antecedentes pessoais relevantes. Foi avaliada em consulta de Dermatologia por surgimento de um nódulo eritematoso, com cerca de 1cm de maior eixo, indolor, duro, no terço médio do lábio inferior, com cerca de um mês de evolução e em agravamento progressivo. Sem sintomatologia sistémica ou adenopatias palpáveis. A biópsia cutânea foi compatível com doença linfoproliferativa de de pequenas/médias células T CD4+. Realizaram-se exames complementares de diagnóstico, que excluíram atingimento sistémico. Dada a localização da lesão e refratariedade a corticosteroide tópico, optou-se por administração de betametasona (suspensão 14mg/2mL) intralesional, com resolução completa da lesão após 2 semanas de tratamento. Sem novas lesões cutâneas aos 6 meses de seguimento.

Atualmente não existem recomendações específicas para o tratamento deste tipo de linfoma cutâneo primário, sendo a evidência limitada a casos reportados, incluindo quimioterapia, radioterapia, corticosteroides (tópicos ou intralesional) ou excisão cirúrgica.

Salientamos o caso em questão pela raridade da entidade clínica e excelente resposta a uma terapêutica acessível e pouco invasiva.

### **P43 - Micose fungóide CD8+ de tipo pitiríase liquenóide: uma variante a reconhecer**

**Lanyu Sun<sup>1</sup>, P. de Vasconcelos<sup>1</sup>, L. Soares-de-Almeida<sup>1,2</sup>, T. Marques<sup>3</sup>, P. Garrido<sup>4</sup>, J. Costa<sup>5</sup>, J. Cabeçadas<sup>5</sup>, P. Filipe<sup>1,2</sup>**

<sup>1</sup> Serviço de Dermatovenereologia, Hospital de Santa Maria, Unidade Local de Saúde Santa Maria

<sup>2</sup> Clínica Universitária de Dermatovenereologia, Faculdade de Medicina, Universidade de Lisboa

<sup>3</sup> Serviço de Infecção, Hospital de Santa Maria, Unidade Local de Saúde Santa Maria

<sup>4</sup> Serviço de Dermatologia, Instituto Português de Oncologia de Lisboa Francisco Gentil

<sup>5</sup> Serviço de Anatomia Patológica, Instituto Português de Oncologia de Lisboa Francisco Gentil

A micose fungóide (MF) é o linfoma cutâneo T mais frequente, podendo-se manifestar em uma variedade de formas clínicas e histológicas. A MF de tipo pitiríase liquenóide (PL) é uma variante rara de MF que se manifesta com características clínicas de PL e achados histológicos de MF. Classicamente, a MF apresenta-se com imunofenótipo CD3+, CD4+, CD45RO+ e menos de 5% dos doentes com MF têm um imunofenótipo CD8+/CD4-. Descrevemos o caso de uma doente de 19 anos, fotótipo III de *Fitzpatrick*, sem antecedentes pessoais ou familiares relevantes. Foi encaminhada ao Serviço de Urgência de Dermatologia por pápulas eritematosas, algumas cobertas por crosta necrótica central, disseminadas na face, tronco e membros superiores com um mês de evolução. Inicialmente, foi colocada como a principal hipótese diagnóstica pitiríase liquenóide, pelo que a doente foi medicada com doxiciclina, com melhoria clínica. No entanto, pela recorrência das lesões, realizou várias biópsias cutâneas que mostraram infiltração linfocitária densa em banda, constituída por linfócitos de tamanho pequeno a médio e acentuada migração para a epiderme suprajacente. O estudo imunohistoquímico mostrou que os linfócitos são CD3+, CD8+ e CD4- e o estudo molecular revelou um rearranjo monoclonal para os genes dos recetores T gamma e beta. Assim, fez-se o diagnóstico de MF CD8+ de tipo PL. A doente fez TC de corpo que excluiu doença à distância. O diagnóstico diferencial entre PL e MF pode ser difícil. Existem casos de doentes com diagnóstico de PL com subsequente evolução para MF, o que levanta a hipótese de que as duas entidades possam não ser doenças distintas, mas sim condições que pertencem ao mesmo espectro de doenças linfoproliferativas de células T. Poucos casos de MF CD8+ que se apresentam com achados clínicos semelhantes a PL foram descritos na literatura. Os dermatologistas devem estar alertados para esta apresentação incomum de MF.

### **P44 - Dermatofibrossarcoma protuberans: pistas dermatoscópicas para um diagnóstico precoce**

**Cláudia Brazão<sup>1</sup>; M. Duarte-Reis<sup>1,2</sup>; P. de Vasconcelos<sup>1</sup>; L. Soares-de-Almeida<sup>1,2,3</sup>; P. Filipe<sup>1,2,5</sup>**

<sup>1</sup> Serviço de Dermatovenereologia, Hospital de Santa Maria, Unidade Local de Saúde Santa Maria, EPE

<sup>2</sup> Clínica Universitária de Dermatovenereologia, Faculdade de Medicina, Universidade de Lisboa

<sup>3</sup> Unidade de Investigação de Dermatologia, iMM João Lobo Antunes, Faculdade de Medicina, Universidade de Lisboa

O Dermatofibrossarcoma protuberans (DFSP) é um tumor fibro-histiocitário raro, de crescimento lento e baixo potencial metastático. Contudo, pode ser uma causa de morbidade significativa por ser localmente agressivo e recidivar frequentemente, sendo fundamentais o seu diagnóstico e tratamento atempados.

Apresentamos o caso de uma mulher de 62 anos, fotótipo III de Fitzpatrick, sem comorbilidades, que foi encaminhada à consulta de Dermatologia por uma placa acastanhada assintomática no tórax, de crescimento progressivo, com 12 anos de evolução. A doente negava qualquer outra sintomatologia. Na observação, objetivava-se uma placa eritematoacastanhada aderente de consistência dura, com áreas nodulares, 10X15cm, indolor, na face anterior do tórax. Na dermatoscopia, observava-se fundo rosado leitoso, rede pigmentada discreta, telangiectasias arboriformes finas, áreas sem estrutura castanhas claras e linhas brancas brilhantes. Considerou-se a hipótese diagnóstica de DFSP, que foi confirmada por biópsia cutânea. Os exames complementares de estadiamento excluíram doença à distância. Programou-se excisão eletiva da lesão com margens de 3cm incluindo a fáscia. Não se verificaram complicações pós-operatórias ou sinais de recidiva, após 2 anos de follow-up.

O diagnóstico do DFSP é habitualmente tardio devido à sua raridade, pleomorfismo clínico, crescimento lento e ausência de sintomatologia. Como tal, este tumor atinge frequente grandes dimensões, dificultando a sua abordagem cirúrgica (primeira linha terapêutica). Por esse motivo, é fundamental a identificação de pistas diagnósticas que permitam um diagnóstico mais precoce e uma abordagem cirúrgica com intuito curativo eficaz e menos complexa. Poucos estudos na literatura abordam a dermatoscopia do DFSP, mas os achados dermatoscópicos reportados incluem rede pigmentada discreta, telangiectasias de morfologia variável, áreas sem estrutura e linhas brancas brilhantes, sobre fundo rosado-esbranquiçado leitoso, habitualmente combinadas num padrão multicomponente. Este caso ilustra que o diagnóstico do DFSP é desafiante e frequentemente tardio e que a dermatoscopia pode ser uma ferramenta útil no seu reconhecimento precoce, permitindo um tratamento atempado.

### **P45 - Lesão Pediculada como Apresentação de Sarcoma Fibroblástico Mixo Inflamatório**

**Carlos M. Nogueira<sup>1</sup>, C. Cerqueira<sup>1</sup>, M. S. Ribeiro<sup>1</sup>, A. Coelho<sup>2</sup>, T. Pereira<sup>1</sup>, C. Brito<sup>1</sup>**

<sup>1</sup> Serviço de Dermatovenereologia da Unidade Local de Saúde de Braga

<sup>2</sup> Laboratório de Anatomia Patológica UNILABS

O sarcoma fibroblástico mixo inflamatório é um tumor raro, de baixo grau, que surge geralmente nas extremidades distais como uma massa subcutânea solitária. Apesar de ter um elevado risco de recorrência local, o potencial de metastização é muito baixo.

Relatamos o caso de uma doente do sexo feminino, de 63 anos, sem antecedentes relevantes, referenciada à consulta de dermatologia para exérese de uma lesão cutânea pediculada sintomática. À data da consulta, a doente apresentava uma massa pediculada dolorosa de superfície violácea e lobulada, na região lombar inferior, com cerca de 6 centímetros de diâmetro. Foi realizada exérese da lesão, com exame histológico a mostrar um sarcoma fibroblástico mixo inflamatório, indiferenciado, com grau histológico G2. O estudo imunohistoquímico mostrou expressão de vimentina, CD68, CD10,



actina e podoplaquina. Uma vez que a margem profunda estava intercetada pela neoplasia, a doente foi orientada para cirurgia de alargamento de margens. O estudo analítico e a TC toracoabdominopélvica de estadiamento não mostraram evidência de doença metastática.

O sarcoma fibroblástico mixo inflamatório é um tumor localmente invasivo e que muitas vezes exige uma exérese alargada. A excisão completa da lesão é o fator que melhor se correlaciona com menor taxa de recorrência. Embora inicialmente denominado “sarcoma fibroblástico mixo inflamatório acral”, são relatados cada vez mais casos noutras localizações, como neste caso. As lesões típicas são nódulos subcutâneos e não massas pediculadas, o que dificultou o diagnóstico nesta doente. Na presença de lesões cutâneas pediculadas, o rápido crescimento e dor associados devem ser encarados como sinais de alarme e podem justificar a realização de exérese a curto prazo.

### **P46 - Sarcoma Pleomórfico Indiferenciado – massa exofítica sangrante**

**Rúben Nogueira-Costa<sup>1</sup>, P. Gomes<sup>1</sup>, M. Costa-Silva<sup>1</sup>, S. Pedrosa<sup>2</sup>, J. Pinheiro<sup>2</sup>, A. P. Cunha<sup>1</sup>, F. Azevedo<sup>1</sup>**

<sup>1</sup>Serviço de Dermatologia e Venereologia, Unidade Local de Saúde de São João, Porto, Portugal

<sup>2</sup>Serviço de Anatomia Patológica, Unidade Local de Saúde de São João, Porto, Portugal

#### **INTRODUÇÃO:**

O sarcoma pleomórfico indiferenciado é uma neoplasia rara de tecidos moles de crescimento rápido e exofítico que tipicamente surge em áreas fotoexpostas de indivíduos idosos. O sarcoma pleomórfico indiferenciado representa atualmente as variantes pleomórfica e estoriforme do histiocitoma fibroso maligno. Habitualmente são neoplasias morfológicamente similares ao fibroxantoma atípico cuja distinção é maioritariamente histológica, nomeadamente pela presença de invasão do tecido celular subcutâneo ou presença de necrose ou invasão linfovascular ou infiltração perineural.

#### **CASO CLÍNICO:**

Descrevemos o caso clínico de uma mulher de 76 anos com antecedentes de fibrilhação auricular hipocoagulada e DPOC encaminhada para a nossa consulta por lesão nodular, sangrante, de crescimento rápido e exofítico, com 3 meses de evolução, medindo 4cm de maior diâmetro. Submetida a excisão cirúrgica cujo exame anatomopatológico revelou células fusiformes de citoplasma anfófilo e núcleos com marcado pleomorfismo com atingimento do tecido subcutâneo, numerosas figuras de mitose, sem necrose e sem invasão linfovascular. No estudo imuno-histoquímico observou-se positividade difusa para CD10 e p53, positividade focal para actina de músculo liso e negatividade para Cam5.2, AE1/AE3, p40, PS100, SOX10, CD34, ERG, desmina e caldesmon. A conjugação destes achados levou ao diagnóstico de sarcoma pleomórfico indiferenciado. Após estadiamento classificação TNM: T1N0M0Gx – Estadio IA. Encontra-se atualmente em seguimento em consulta.

#### **DISCUSSÃO:**

Este caso pretende demonstrar o aspecto clínico que nos permite suspeitar de uma lesão compatível com sarcoma e realçar as características histológicas que permitem diferenciar o fibroxantoma atípico do sarcoma pleomórfico indiferenciado.

### **P47 - Porocarcinoma: uma lesão mimetizadora de carcinoma espinocelular**

**Patrícia Moreira Gomes<sup>1</sup>, R. Costa<sup>1</sup>; I. Antunes<sup>1</sup>; F. Azevedo<sup>1</sup>; C. Lisboa<sup>1,2</sup>**

<sup>1</sup>Serviço de Dermatologia e Venereologia, Unidade Local de Saúde de São João

<sup>2</sup>Departamento de Patologia e RISE@ CINTESIS, Faculdade de Medicina da Universidade do Porto

**Introdução:** O porocarcinoma é uma neoplasia rara, representando cerca de 0,01% dos tumores cutâneos. É mais frequente em idosos e manifesta-se, geralmente, nos membros inferiores. A apresentação clínica é variada e pode simular a de outros tumores cutâneos. Na maioria dos casos, a cirurgia é curativa. No entanto, cerca de 20% dos doentes apresentam recidiva local e metástases.

**Caso clínico:** Sexo masculino, 72 anos, referenciado à consulta por lesão no membro inferior esquerdo com vários anos de evolução. Negava sintomatologia associada. Ao exame objetivo, apresentava lesão tumoral com cerca de 5 cm de maior diâmetro formada por vários nódulo-tumores hiperqueratósicos ocupando a face posterior da coxa esquerda. Foi realizada exérese da lesão e a histologia foi compatível com carcinoma espinocelular. Em consulta de reavaliação, o doente apresentava lesões papulares na proximidade da cicatriz e adenopatia inguinal ipsilateral. Foram realizadas biopsias das lesões e do gânglio afetado. A análise histopatológica mostrou achados compatíveis com metástase de porocarcinoma na pele e no gânglio. A revisão da histologia do tumor primário demonstrou características de porocarcinoma. Foi realizado estadiamento e o doente iniciou pembrolizumab na consulta de Oncologia Médica.

**Discussão:** O porocarcinoma é uma neoplasia maligna das glândulas sudoríparas écrinas. A sua etiologia não é completamente conhecida, mas acredita-se que possa surgir a partir de um tumor benigno pré-existente ou como uma lesão isolada. O porocarcinoma não tem critérios clinicopatológicos específicos e a sua análise histológica é muitas vezes sugestiva de carcinoma espinocelular. O tratamento de eleição é a excisão cirúrgica alargada. Os doentes com porocarcinoma metastizado apresentam um mau prognóstico, com taxas de mortalidade até 70%. Recentemente, o uso de pembrolizumab, um anti-PD-L1 (*Programmed Death Ligand 1*), parece ser um tratamento promissor.

### **P48 - Tumor de colisão: Histiocitofibroma e carcinoma basocelular- um entidade rara**

**Ivânia Soares, I. Amaral, M. Pupo Correia, J. Pedro de Vasconcelos, L. Soares de Almeida**

Unidade Local de Saúde Santa Maria

O dermatofibroma (DF) é um dos tumores cutâneos mais comuns, com várias variantes histopatológicas. Os tumores de colisão envolvendo DF e carcinoma basocelular (CBC) são extremamente raros, mas destacam a importância do diagnóstico e gestão destas lesões. Relatamos um caso de uma mulher de 52 anos com história de sarcoidose pulmonar que foi observada no Serviço de Dermatologia com uma lesão papulonodular eritematosa bem definida no antebraço direito, posteriormente diagnosticada como um tumor de colisão de CBC sobre DF. O exame histopatológico revelou componentes distintos de fibroblastos e histiocitos consistentes com o diagnóstico de DF, em juxtaposição com ilhéus tumorais de células basaloídes características de CBC. Este caso destaca a necessidade de os dermatologistas estarem vigilantes na identificação de apresentações incomuns de lesões cutâneas comuns e considerar os tumores de colisão no diagnóstico diferencial.

#### **ONCOLOGIA**

### **P49 - Half and half nails em doente com Síndrome de Alport com função renal normal**

**Joana Fazendeiro Matos<sup>1</sup>, A. Rosca<sup>1</sup>, C. Queirós<sup>1</sup>, E. O. Ferreira<sup>1</sup>**

<sup>1</sup>Serviço de Dermatologia, Unidade Local de Saúde Gaia e Espinho

**Introdução:** A existência de doenças sistémicas pode associar-se a alterações ungueais, com padrões bem descritos na literatura. As unhas de Lindsay ou *half and half nails* estão geralmente associadas a doença renal crónica,



sobretudo em doentes hemodialisados ou urémicos. Contudo, podem também associar-se a outras doenças sistémicas como cirrose hepática, infeção por VIH, doença de Kawasaki, tendo inclusivamente já sido descritas em indivíduos saudáveis. A síndrome de Alport é uma doença hereditária, na qual ocorrem defeitos no colagénio tipo IV, que se associa frequentemente ao desenvolvimento de doença renal crónica, assim como perda auditiva neurossensorial e alterações oculares.

Descrição do caso: Descrevemos o caso de um doente do sexo masculino, 15 anos, referenciado à consulta de Dermatologia Pediátrica por alteração da coloração das unhas a evoluir desde os primeiros anos de vida. Como antecedentes pessoais relevantes, havia a destacar diagnóstico de Síndrome de Alport aos 8 anos, após estudo genético, por existência de antecedentes em familiar de 1º grau. Ao exame objetivo observava-se, praticamente em todos os pratos ungueais, leuconíquia da porção proximal, com demarcação abrupta da porção distal, a qual apresentava uma coloração acastanhada que não desaparecia com a digitopressão. Da investigação realizada até à data não há qualquer evidência de compromisso da função renal.

Discussão: Descrevemos um caso de *half and half nails* num doente que, apesar de diagnosticado com síndrome de Alport, não apresenta, ainda, atingimento da função renal. Assim, tendo em conta a associação habitualmente estabelecida entre as *half and half nails* e a doença renal crónica, será aconselhável a monitorização dos doentes com estas alterações ungueais ainda que na presença de função renal normal.

### P50 - Onicólise parcial após amigdalite bacteriana aguda

**Marcelo Pacheco Silva<sup>1</sup>, K. Kiesel Rodrigues<sup>1</sup>, J. Alves<sup>1</sup>**

<sup>1</sup>Unidade Local de Saúde Almada-Seixal

A psoríase ungueal decorre do envolvimento psoriático do leito ou da matriz ungueal. Afeta crianças e adultos, 10 a 55% dos doentes com psoríase. Normalmente, segue-se ou concorre com o início da psoríase cutânea e tem associação forte com a artrite psoriática. Ainda assim, a psoríase ungueal surge em cerca de 5% dos casos como única manifestação da psoríase, representando um desafio diagnóstico.

Apresenta-se o caso de uma mulher de 20 anos, previamente saudável, observada por alterações das unhas das mãos com dois meses de evolução. Negava manipulação, nomeadamente manuseio traumática. Apresentava onicólise transversal de um quarto até um terço do prato ungueal de várias unhas das mãos, com linha eritemato-alaranjada circundando a área proximal da onicólise, e discreta hiperqueratose subungueal. Restante tegumento e sistema osteoarticular sem alterações. Duas semanas antes do início do quadro, amigdalite bacteriana aguda tratada com antibioterapia. Perante a história de infeção bacteriana e o quadro clínico, colocou-se a hipótese de psoríase ungueal pós-estreptocócica. Medicada com betametasona com calcipotriol em espuma verificando-se 3 meses depois melhoria substancial das alterações ungueais.

Existe uma forte associação entre a infeção por estreptococo e a psoríase em indivíduos predispostos geneticamente, como fator desencadeante da psoríase aguda ou estimulante da psoríase crónica persistente. No caso apresentado, as alterações ungueais sugerem envolvimento psoriático do leito ungueal destacando-se a onicólise transversal com bordo eritematoso proximal, alteração típica da psoríase. A severidade determina a abordagem terapêutica que varia desde os cuidados gerais às unhas, terapêutica tópica com corticoide ou análogos da vitamina D, ou tratamento sistémico. Além do impacto psicológico que a aparência das alterações ungueais implica, a psoríase ungueal relaciona-se com formas mais severas de psoríase e aumento do risco de artrite psoriática condicionando impacto funcional e diminuição da qualidade de vida. A sua gestão deve integrar a abordagem ao doente com psoríase.

### REAÇÃO CUTÂNEA ADVERSA A FÁRMACO

### P51 - Manifestações mucocutâneas associadas aos inibidores da EGFR - papel da Dermatologia na gestão do doente oncológico

**Joana Fazendeiro Matos<sup>1</sup>, A. Rosca<sup>1</sup>, C. Magalhães<sup>1</sup>, M. Monteiro<sup>1</sup>, C. Queirós<sup>1</sup>**

<sup>1</sup>Serviço de Dermatologia, Centro Hospitalar de Vila Nova de Gaia/Espinho

Introdução: O cancro do pulmão de não pequenas células (CNPC) é o subtipo de cancro do pulmão mais frequente, sendo a primeira causa de morte por neoplasia a nível mundial. O desenvolvimento de terapêuticas dirigidas a mutações específicas, como o fator de crescimento epidérmico (EGFR), melhorou substancialmente a sobrevida destes doentes. O amivantamab é um anticorpo monoclonal que tem como alvo o EGFR e o MET, estando aprovado para o tratamento de CNPC metastático ou localmente avançado.

Descrição do caso: Apresentamos o caso de um doente, 47 anos, com diagnóstico de adenocarcinoma do pulmão estadio IVa, que iniciou terapêutica dirigida com amivantamab e quimioterapia com carboplatina + perimetrexedo em agosto de 2022. Uma semana após início da terapêutica desenvolveu erupção acneiforme exuberante localizada à face e tronco, tendo sido medicado com doxiciclina 100mg/dia sem resposta satisfatória, com necessidade de colaboração da Dermatologia para otimização terapêutica. Por agravamento progressivo das lesões (toxicidade grau 2), com extensão ao couro cabeludo, realizou ciclo de corticoterapia oral e iniciou isotretinoína em baixa dose, com controlo satisfatório. Em dezembro de 2022, desenvolveu alopecia grau 1, paroníquia e fissuração em múltiplos dedos das mãos e pés. Em fevereiro de 2023, iniciou quadro de mucosite genital, com eritema exuberante a envolver toda a área perineal com erosões das nádegas, pênis e meato uretral, com necessidade de corticoterapia sistémica e tópica. Pelo controlo de todos estes efeitos adversos, ainda não houve necessidade de interrupção do tratamento.

Discussão: Os inibidores EGFR têm efeitos laterais mucocutâneos extremamente frequentes e previsíveis, por vezes atingindo gravidade a carecer de interrupção terapêutica temporária. A gestão de todas estas complicações é, por vezes complexa, obrigando a uma abordagem multidisciplinar onde o papel da Dermatologia se mostra fundamental. Dada a previsibilidade destas complicações, uma abordagem preventiva e não reativa parece ser uma estratégia a adotar.

### P52 - Paniculite secundária a ibrutinib em doente com leucemia linfocítica crónica

**Ana Ferreirinha<sup>1</sup>, MC Fialho<sup>1</sup>, S Carvalho<sup>2</sup>, C Moura<sup>3</sup>, J Costa-Rosa<sup>4</sup>, PM Garrido<sup>3</sup>**

<sup>1</sup>Departamento de Dermatovenereologia da Unidade Local de Saúde São José, Lisboa, Portugal

<sup>2</sup>Departamento de Hematologia do Instituto Português de Oncologia de Lisboa, Lisboa Portugal

<sup>3</sup>Departamento de Dermatovenereologia do Instituto Português de Oncologia de Lisboa, Lisboa Portugal

<sup>4</sup>Departamento de Anatomia Patológica do Instituto Português de Oncologia de Lisboa, Lisboa Portugal

Introdução: As manifestações cutâneas são frequentes em doentes com leucemias linfóides. A sua apresentação clínica é ampla, dividindo-se em manifestações típicas como a leucemia cutis, ou inespecíficas como exantemas papulares ou acneiformes generalizados, sendo essencial uma avaliação clínico-patológica criteriosa. O ibrutinib é um inibidor da tirosina quinase de Bruton (TQB) utilizado no tratamento de leucemias linfóides que pode apresentar efeitos adversos cutâneos. A paniculite é um efeito adverso raro secundário a esta terapêutica com apenas 15 casos descritos na literatura.





Caso Clínico: Doente do sexo masculino, de 66 anos, com leucemia linfocítica crónica, de 13 anos de evolução, refratária a múltiplas linhas terapêuticas. Dois meses após início de ibrutinib, o doente desenvolveu uma dermatose caracterizada por nódulos eritematosos subcutâneos, dolorosos, disseminados pelo abdómen, membros superiores e inferiores. Realizou-se uma biópsia cutânea, cujo exame histopatológico foi compatível com paniculite lobular e septal, predominantemente linfocítica com esboço de formação de granulomas, com exame microbiológico negativo, confirmando-se o diagnóstico de paniculite secundária à terapêutica com ibrutinib. Após discussão com a especialidade de Hematologia, optou-se por manter o ibrutinib e iniciar prednisolona na dose de 0,5 mg/Kg/dia. Após cerca de um mês de corticoterapia, verificou-se resolução da paniculite, permitindo redução progressiva de dose e posterior suspensão. Após 6 meses de seguimento, o doente permanece sem novos episódios de paniculite.

Conclusão: O caso apresentado realça a complexidade do diagnóstico e a abordagem na paniculite, especialmente em doentes imunodeprimidos. Nestes casos devemos considerar causas secundárias a fármacos, excluindo também causas paraneoplásicas, reativas, auto-ímmunes e infecciosas. A extensa disseminação da doença e sintomatologia significativa suscitaram considerações relativamente à manutenção da terapêutica com ibrutinib. Contudo, em alguns casos é possível manter a terapêutica, sem necessidade de redução da dose, podendo exigir terapêutica sistémica com corticosteróides para controlo da dermatose.

### P53 - Reação liquenoide secundária ao nivolumab

Hugo J. Leme<sup>1</sup>, J. Ramos<sup>1</sup>, A. M. Silva<sup>1</sup>, A. I. Gouveia<sup>1</sup>, J. Alves<sup>1</sup>

<sup>1</sup> Unidade Local de Saúde Almada-Seixal

Introdução: Nos últimos anos, a utilização dos inibidores do *checkpoint* imunológico (ICI) tem-se intensificado, representando uma revolução na terapêutica oncológica. O nivolumab, um anticorpo monoclonal anti-PD-1 pertencente a este grupo, é utilizado no tratamento de doentes com melanoma avançado (irressecável ou metastático) e em outras neoplasias. Estes fármacos estão associados a diversos efeitos adversos relacionados com o sistema imunitário, sendo os dermatológicos os mais frequentes.

Caso clínico: Os autores apresentam um caso de um doente do sexo masculino de 74 anos, com diagnóstico de melanoma maligno desmoplásico *wild type* da região parietal, estadio IV, que iniciou tratamento com nivolumab e cinco meses após o início da terapêutica desenvolveu uma dermatose pruriginosa caracterizada por múltiplas pápulas e placas eritemato-violáceas, algumas hipertólicas com predomínio nos membros inferiores, superiores e decote. Foi realizada biópsia cutânea que permitiu o diagnóstico de reação liquenoide secundária ao nivolumab.

Discussão e conclusão: Apesar das reações liquenoides serem um efeito adverso conhecido da imunoterapia anti-PD1, a sua incidência está provavelmente subestimada. Maioritariamente surgem nos primeiros meses, mas podem também tornar-se evidentes somente após um ano do início da imunoterapia e persistir após suspensão da mesma.

Alguns estudos sugerem que o desenvolvimento deste efeito adverso está associado a melhores taxas de resposta terapêutica à imunoterapia e de sobrevida global, sendo por isso um indicador clínico favorável. Na maioria dos casos, o quadro é ligeiro ou moderado podendo ser gerido apenas com tratamentos tópicos, mas em casos graves pode ser necessário introdução de terapêutica sistémica e suspensão da imunoterapia.

### P54 - Dermite flagelada e morfeia induzidas pela bleomicina

Inês Aparício Martins<sup>1</sup>, A. João<sup>1</sup>, J. Cabete<sup>1</sup>

<sup>1</sup> Serviço de Dermatovenereologia, Unidade Local de Saúde São José

A bleomicina é um agente citotóxico utilizado no tratamento de diversas neoplasias. Os efeitos adversos muco-cutâneos são observados em 55-80% dos doentes e incluem a dermite flagelada e síndromes esclerodermiformes.

Doente do sexo feminino, 25 anos, com tumor do mediastino *yolk-sac* submetida a quimioterapia neoadjuvante com bleomicina, etoposido e cisplatina. Após o segundo ciclo de quimioterapia, referiu aparecimento de dermatose assintomática com afeção predominante do tronco. Ao exame objetivo observavam-se múltiplas manchas hiperpigmentadas lineares, distribuídas de forma paralela e oblíqua entre si, no tronco, região cervical e extremidade proximal dos membros. Na região peri-umbilical, clavicular e cervical as lesões apresentavam brilho nacarado e associavam-se a endurecimento cutâneo. Não se observava esclerodactilia ou úlceras digitais e a doente negava fenómeno de Raynaud. Foi realizada biópsia cutânea na região peri-umbilical, que revelou epiderme com hiperpigmentação da camada basal, associada a densificação das fibras de colagénio com substituição da gordura peri-écrina e infiltrado linfocitário perivascular ligeiro. Assim, com base nos achados clínico-patológicos foram estabelecidos os diagnósticos de dermite flagelada e morfeia associadas à bleomicina. Iniciou terapêutica com betametasona e calcipotriol gel, com melhoria modesta das lesões esclerodermiformes após dois meses de tratamento.

A dermite flagelada é uma manifestação classicamente associada à terapêutica com bleomicina, ocorrendo em 8-22% dos doentes. Embora seja considerada um efeito adverso dose-dependente, pode surgir com qualquer dose utilizada e em qualquer altura do tratamento. O diagnóstico é clínico e a dermatose tende a atenuar meses após a descontinuação do fármaco. Adicionalmente, estão descritos cerca de uma dezena de casos de esclerodermia limitada associada à bleomicina, sendo a esclerodactilia a manifestação mais comum. A apresentação sob a forma de morfeia, relatada nesta doente, não está descrita na literatura. Contudo, as manifestações cutâneas enquadráveis nas síndromes esclerodermiformes e a sua relação temporal com o início da terapêutica apoiam este diagnóstico.

### P55 - Hiperpigmentação induzida pela hidroxicloroquina numa doente com síndrome anti-sintetase

Cláudia Brazão<sup>1</sup>; R. Campanilho-Marques<sup>2,3,4</sup>; P. de Vasconcelos<sup>1</sup>; L. Soares-de-Almeida<sup>1,5,6</sup>; P. Filipe<sup>1,5,6</sup>

<sup>1</sup> Serviço de Dermatovenereologia, Hospital de Santa Maria, Unidade Local de Saúde Santa Maria, EPE

<sup>2</sup> Serviço de Reumatologia e Doenças Ósseas Metabólicas, Hospital de Santa Maria, Unidade Local de Saúde Santa Maria, EPE

<sup>3</sup> Unidade de Investigação de Reumatologia, IMM João Lobo Antunes, Faculdade de Medicina, Universidade de Lisboa

<sup>4</sup> Unidade de Reumatologia Pediátrica, Hospital de Santa Maria, Unidade Local de Saúde Santa Maria, EPE

<sup>5</sup> Clínica Universitária de Dermatovenereologia, Faculdade de Medicina, Universidade de Lisboa

<sup>6</sup> Unidade de Investigação de Dermatologia, IMM João Lobo Antunes, Faculdade de Medicina, Universidade de Lisboa

A hidroxicloroquina é um fármaco antimalárico frequentemente utilizado no tratamento de doenças imunomediadas, como o lúpus eritematoso cutâneo e a dermatomiosite, com bom perfil de segurança.

Apresentamos o caso de uma mulher de 37 anos, fototipo IV de Fitzpatrick, encaminhada à consulta de Dermatologia por manchas cinzento-azuladas nos membros inferiores com 1 ano de evolução. A doente tinha diagnóstico de síndrome anti-sintetase, medicada com prednisolona e hidroxicloroquina, iniciados cerca de 4 anos antes, e ciclosporina e ácido acetilsalicílico, iniciados 1 ano antes do início das queixas por desejar engravidar. Negava dor ou prurido, queixas de insuficiência venosa crónica, trauma ou qualquer outra sintomatologia. Negava utilização de outros fármacos ou produtos tópicos. No exame físico, objetivavam-se manchas cinzento-azuladas e acastanhadas, indolores, distribuídas de forma simétrica na face anterior das pernas. Não se observaram outras alterações no restante tegumento. A avaliação analítica demonstrou hemograma, estudo de coagulação e função plaquetária normais. A biópsia cutânea revelou depósitos de pigmento de hemossiderina (Coloração Perls) e pigmento melânico (Coloração Fontana-Masson) no interior de numerosos histiócitos na derme, compatível com hiperpigmentação induzida por antimaláricos. A doente foi observada em consulta de Oftalmologia, excluindo-se retinopatia.



As discromias cinzento-azuladas são um efeito adverso cutâneo comum dos antimaláricos, podendo ocorrer em até 25% dos doentes, sobretudo em mulheres de fototipo mais alto. Observam-se classicamente nos membros inferiores (região pré-tibial), mas também na face e membros superiores. A latência é variável, mas a maioria ocorre nos primeiros 5 anos, sendo habitualmente persistente apesar da suspensão do fármaco. A fisiopatologia não está completamente esclarecida, mas o trauma local, a radiação ultravioleta e a toma concomitante de corticosteroides, anticoagulantes e antiagregantes parecem contribuir como desencadeantes. Este caso ilustra que o diagnóstico da hiperpigmentação induzida pela hidroxicloroquina, um efeito adverso cutâneo frequentemente subestimado, implica um elevado nível de suspeição e estreita correlação clínico-patológica.

## P56 - Psoríase Pustulosa Generalizada Secundária a Terbinafina e Tratada com Dapsona

Matilde Monteiro<sup>1</sup>, J. Matos<sup>1</sup>, A. Coelho<sup>2</sup>, C. Queirós<sup>1</sup>

<sup>1</sup>Serviço de Dermatologia, Unidade Local de Saúde Gaia e Espinho

<sup>2</sup>Laboratório de Anatomia Patológica, UNILABS, Porto

**Introdução:** A Psoríase Pustulosa Generalizada (PPG) é um subtipo raro e agressivo de psoríase, caracterizada pelo aparecimento súbito de múltiplas pústulas estéreis num fundo eritematoso, geralmente associada a febre e leucocitose. A sua patogénese não está completamente esclarecida, envolvendo predisposição genética e fatores desencadeadores, como fármacos ou infeções.

**Caso Clínico:** Mulher de 37 anos, saudável, recorreu ao Serviço de Urgência por erupção cutânea com 2 dias de evolução. Da anamnese, destaca-se a introdução de terbinafina oral por onicomicose, 7 dias antes do despoletar do quadro. Ao exame objetivo, observavam-se máculas eritematovioláceas no tronco e membros superiores, com áreas de eritema confluyente no dorso, atingindo >50% da área de superfície corporal (ASC). Identificavam-se escassas pústulas estéreis e áreas de descolamento epidérmico em <10% da ASC, sem envolvimento de mucosas ou atingimento sistémico. Considerando a associação temporal com a terbinafina, assumiu-se o diagnóstico mais provável de toxidermia. Foi internada para vigilância, sob corticoterapia sistémica. A biópsia cutânea foi compatível com psoríase pustulosa, pelo que iniciou ciclosporina. Por ausência de resposta, suspendeu a ciclosporina e iniciou dapsona oral, tendo-se procedido simultaneamente a desmame lento da corticoterapia. Verificou-se melhoria da erupção cutânea em 2 dias de terapêutica com dapsona, que manteve posteriormente, sem recorrência aos 2 meses de seguimento.

**Discussão:** A terbinafina está descrita como fármaco desencadeador de PPG, embora raro. Em quadros de erupção eritematosa generalizada com pústulas e descolamento epidérmico após início de um fármaco é fundamental o diagnóstico diferencial com Pustulose Exantemática Generalizada Aguda e Síndrome de Stevens-Johnson. Neste caso, a ausência de afeção de mucosas ou de predomínio pelas pregas e o tempo de latência desde a introdução da terbinafina favorecem o diagnóstico de PPG, confirmado por biópsia cutânea. Numa mulher em idade fértil, com ausência de resposta à ciclosporina, a dapsona constitui uma alternativa terapêutica segura e eficaz.

## TUMOR BENIGNO

### P57 - Siringomas: longe da vista, perto do coração

Mariana Ventura Pedroso<sup>1</sup>, D. Caetano<sup>1</sup>, J. Calvão<sup>1</sup>, J.C. Cardoso<sup>1</sup>

<sup>1</sup>Serviço de Dermatologia e Venereologia, Unidade Local de Saúde de Coimbra

Os siringomas são tumores anexiais benignos com origem nas glândulas apócrinas ou écrinas, com diferenciação ductal. Localizam-se habitualmente na face, particularmente na região periorbitária, sendo comum a sua apresentação na forma de múltiplas lesões.

Uma doente de 52 anos, saudável, foi observada em consulta de Dermatologia por múltiplas lesões papulosas monomórficas, de coloração eritemato-alaranjada, localizadas à região pré-esternal e intermamária. As lesões teriam surgido de forma progressiva desde os 37 anos de idade e eram assintomáticas. A doente negava ainda queixas sistémicas, bem como fatores desencadeantes ou de agravamento. Não foram objetivadas outras alterações à inspeção do restante tegumento cutâneo e das mucosas. Desde o seu aparecimento, não tinham sofrido alteração do aspeto nem tinham sido aplicados tratamentos prévios. Não havia antecedentes familiares de lesões cutâneas semelhantes. À dermatoscopia, apresentavam cor amarela-alaranjada, com vasos finos dispersos. Assim, foram colocadas as hipóteses clínicas de poder tratar-se de variante papulosa de granuloma anular ou sarcoidose. A biópsia cutânea incisional revelou a presença de estruturas epiteliais arredondadas, ductais, com cavidades preenchidas por material vagamente filamentososo num estroma relativamente denso, que permitiu estabelecer o diagnóstico de siringoma. A doente não apresentava qualquer incómodo associado a este quadro, pelo que se optou por uma atitude expectante.

Serve o presente caso para destacar a apresentação clínica de siringomas sobre a forma de múltiplas lesões em zonas menos comuns, sendo a suspeita clínica difícil e o seu diagnóstico ditado de forma definitiva pela análise histológica. O seu risco de malignização é negligenciável, pelo que não requerem tratamento. A ser instituído, pode optar-se pelo uso de ácido tricloroacético, crioterapia ou excisão cirúrgica. No caso de lesões disseminadas, o uso de laser ablativo pode ser a melhor opção. Esta foi a proposta terapêutica oferecida à doente, que optou pela abstenção terapêutica, após tranquilizada quanto à natureza benigna do quadro.

### P58 - Siringofibroadenoma écrino: uma entidade rara

Joana Vieitez Frade<sup>1</sup>, M. Correia<sup>1</sup>, J. Vasconcelos<sup>1</sup>, L. Soares-de-Almeida<sup>1,2,3</sup>

<sup>1</sup>Serviço de Dermatologia, Centro Hospitalar Lisboa Norte, Lisboa.

<sup>2</sup>Clínica Universitária de Dermatologia, Faculdade de Medicina, Universidade de Lisboa, Lisboa.

<sup>3</sup>Unidade de Investigação em Dermatologia, IMM João Lobo Antunes, Universidade de Lisboa, Lisboa.

O siringofibroadenoma écrino é um tumor anexial benigno raro, com origem nas glândulas sudoríparas écrinas. Tipicamente, apresenta-se como um nódulo solitário de crescimento lento nas extremidades. Esta entidade constitui um desafio diagnóstico devido à sua raridade e apresentação clínica variada.

Destacamos o caso de uma doente do sexo feminino, 65 anos, fotótipo VI de Fitzpatrick, sem antecedentes pessoais relevantes. Foi avaliada em consulta de Dermatologia por surgimento de um tumor, não ulcerado, consistência dura, com cerca de 7cm de maior eixo, indolor, na região maleolar externa do pé direito, com crescimento lento ao longo de 10 anos. Sem sintomatologia sistémica ou adenopatias palpáveis. A biópsia cutânea foi compatível com siringofibroadenoma écrino. Foi realizada excisão cirúrgica sem complicações. Sem recidiva ou novas lesões cutâneas aos 3 meses de seguimento.

O siringofibroadenoma écrino é um tumor raro, com menos de 100 casos relatados na literatura. A sua patogénese permanece incerta, embora sejam propostos traumatismo ou inflamação crónica como potenciais fatores desencadeantes. Clinicamente, esta entidade pode mimetizar outros tumores cutâneos benignos e malignos, sendo a avaliação histopatológica fundamental para o diagnóstico. A excisão cirúrgica é o tratamento de eleição, com baixo risco de recorrência.

Salientamos o caso em questão pela raridade da entidade clínica e pela importância de considerar o siringofibroadenoma écrino no diagnóstico diferencial de tumores nas extremidades, especialmente em regiões com acesso limitado a cuidados de saúde diferenciados.



## P59 - Placa com Hiperhidrose e Hipertricrose Focal

Pedro Simões Farinha<sup>1</sup>, B. Vilela<sup>1</sup>, A. João<sup>1</sup>, C. Fernandes<sup>1</sup>

<sup>1</sup>Hospital Santo António dos Capuchos, Centro Hospitalar Universitário de Lisboa Central. Cri Dermatovenereologia

O Hamartoma Angiomatoso Écrino (HAE) é uma neoplasia benigna rara, caracterizada pela hiperproliferação de glândulas sudoríparas écrinas e de estruturas vasculares.<sup>1</sup> Normalmente, esta lesão é congénita ou manifesta-se durante a infância, sendo o aparecimento em idade adulta extremamente raro.<sup>2</sup>

Este caso clínico refere-se a uma menina de 10 anos, diagnosticada com Diabetes Mellitus Tipo I (DM1) aos 7 anos sob esquema de insulina basal-bolus sem outras medicações. A criança foi encaminhada à consulta de Dermatologia Pediátrica devido a uma lesão na perna direita que evoluiu ao longo de três anos, associada a prurido e dor. No exame objetivo, observou-se uma lesão única caracterizada por placa de aproximadamente 3 centímetros de maior diâmetro, localizada à região lateral da perna direita, com limites e bordos mal definidos. Observava-se uma superfície acastanhada e homogénea com hipertricrose e hiperhidrose circunscritas à lesão. A consistência da placa era firme ao toque, infiltrativa e dolorosa à palpação.

A suspeita clínica motivou a realização de uma biópsia cutânea, que revelou uma epiderme acantósica com proliferação de glândulas écrinas na derme reticular, envolvidas por um estroma mucinoso e numerosos vasos sanguíneos. Os achados histopatológicos confirmaram a suspeita diagnóstica de hamartoma écrino angiomatoso.

Devido à limitação funcional que a lesão impunha às atividades diárias e desportivas da doente, planeou-se uma abordagem cirúrgica simples, que ainda está para agendamento. Entretanto, prescreveu-se Glicopirrónia a 8 mg/g para aplicação tópica, que resolveu parcialmente a hiperhidrose, embora sem modificar a lesão do ponto de vista dimensional e algico.

Este caso clínico sublinha a relevância de incluir o HAE no diagnóstico diferencial de lesões cutâneas em crianças, salientando que, apesar de benigno, pode exigir intervenções como toxina botulínica, laser ou cirurgia para reduzir as limitações e complicações associadas.

(1) Challa VR, Jona J. Eccrine angiomatous hamartoma: a rare skin lesion with diverse histological features. *Dermatologica*. 1977;155:206–209.

(2) Shin J, Jang YH, Kim SC, Kim YC. Eccrine angiomatous hamartoma: a review of ten cases. *Ann Dermatol*. 2013 May;25(2):208–12. doi: 10.5021/ad.2013.25.2.208. Epub 2013 May 10. PMID: 23717013; PMCID: PMC3662915.

## P60 - Nódulo ulcerado da coxa revelando um diagnóstico inesperado: Hidradenoma Poroide

Keyla Sousa, J. Teixeira, J. C. Cardoso, J. Calvão

Serviço de Dermatologia e Venereologia, Unidade Local de Saúde de Coimbra

O hidradenomaporoides é uma neoplasia anexial benigna incomum frequentemente clinicamente incomum, cujo diagnóstico definitivo depende da avaliação histológica.

Apresentamos o caso de uma mulher de 89 anos observada em consulta por lesão solitária localizada à coxa esquerda com 6 meses de evolução. Ao exame objetivo, apresentava um nódulo eritematoso-róseo com 20x15mm, de consistência dura-elástica, com área erosiva central. À dermatoscopia destacava-se a presença de vasos lineares finos e áreas eritematovioláceas homogéneas. Foram colocadas as hipóteses clínicas de carcinoma de Merkel, angiossarcoma ou outra neoplasia vascular. A biópsia incisional revelou uma proliferação epitelial intradérmica com contacto multifocal com a epiderme sem atipia citológica significativa, sendo compatível com o espectro poroma écrino/hidradenoma poroide. Dada a incerteza diagnóstica e persistência da lesão optou-se pela excisão cirúrgica completa do tumor que confirmou a hipótese de hidradenoma poroide.

O hidradenoma poroide é um tumor anexial benigno incomum raro, que dada a sua apresentação clínica incomum, é frequentemente insuspeito numa avaliação inicial. Surge com maior frequência em idosos, com ligeiro predomínio do sexo feminino, na forma de nódulo solitário de crescimento lento e dimensões até 3cm, habitualmente, localizado na

cabeça e pescoço ou membros. Os diagnósticos diferenciais clínicos são variados, podendo incluir neoplasias benignas e malignas, nomeadamente, triquilemoma, carcinoma basocelular e espinhocelular, carcinoma de Merkel, entre outros. Por outro lado, do ponto de vista histológico, o poroma écrino revela-se como o principal diagnóstico diferencial sendo a biópsia incisional frequentemente insuficiente para distinguir as duas entidades.

Histologicamente, o hidradenoma caracteriza-se por uma proliferação epitelial dermoepidérmica de células com citoplasma amplo e núcleos uniformes, geralmente sem conexão ampla com a epiderme. O tratamento é cirúrgico, sendo a excisão completa com margem justa considerada curativa.

O presente caso clínico pretende alertar os Dermatologistas da importância de incluir o hidradenoma poroide no diagnóstico diferencial de lesões cutâneas solitárias incomuns.

## P61 - Sinal de Hutchinson em nevo melanocítico congénito da matriz ungueal

Ana Ferreirinha<sup>1</sup>, MC Fialho<sup>1</sup>, PM Garrido<sup>2</sup>, J Costa-Rosa<sup>3</sup>, C Moura<sup>2</sup>

<sup>1</sup>Departamento de Dermatovenereologia da Unidade Local de Saúde São José, Lisboa, Portugal

<sup>2</sup>Departamento de Dermatovenereologia do Instituto Português de Oncologia de Lisboa, Lisboa Portugal

<sup>3</sup>Departamento de Anatomia Patológica do Instituto Português de Oncologia de Lisboa, Lisboa Portugal

Introdução: Os nevos melanocíticos congénitos da matriz ungueal são uma causa rara de melanoníquia, cujas características clínicas e dermatoscópicas são muitas vezes semelhantes às do melanoma do aparelho ungueal. De facto, os nevos congénitos da matriz ungueal apresentam um conjunto de características clínicas que frequentemente são associadas a malignidade, tais como a pigmentação assimétrica, irregular e multicomponente do prato ungueal, que se pode estender à pele periungueal.

Caso Clínico: Doente do sexo feminino, de 49 anos, referenciada a Dermatologia por melanoníquia longitudinal desde o primeiro ano de vida, que progrediu no mês precedente com pigmentação na prega ungueal proximal. O exame físico revelou melanoníquia longitudinal irregular, com extensão da pigmentação à prega ungueal proximal, compatível com sinal de Hutchinson. A dermatoscopia demonstrou microlinhas longitudinais irregulares policromáticas, de cor castanho claro e escuro, na face dorsal do prato ungueal e pigmentação irregular difusa da prega ungueal proximal. As alterações recentes motivaram a realização de uma biópsia da matriz ungueal, cujo exame histopatológico foi compatível com nevo da matriz ungueal, sem aspetos de malignidade. Aos 3 meses de follow-up a doente não apresentava novas alterações de pigmento da unha ou tecidos periungueais, nem distrofia ungueal.

Conclusão: Este caso realça que os nevos melanocíticos congénitos da matriz ungueal se apresentam frequentemente com características clínicas e dermatoscópicas suspeitas, que podem mimetizar as observadas no melanoma do aparelho ungueal. Esta semelhança é particularmente evidente na presença do sinal de Hutchinson. Salienta-se que os critérios de diagnóstico estabelecidos para o melanoma subungueal do adulto podem não ser diretamente aplicáveis na avaliação dos nevos congénitos da matriz ungueal.

## P62 - Neurotequeoma Celular na 6ª década de vida – um diagnóstico raro

Matilde Monteiro<sup>1</sup>, A. Coelho<sup>2</sup>, P. Varela<sup>1</sup>

<sup>1</sup>Serviço de Dermatologia, Unidade Local de Saúde Gaia e Espinho

<sup>2</sup>Laboratório de Anatomia Patológica, UNILABS, Porto

Introdução: O Neurotequeoma Celular constitui uma neoplasia cutânea rara de natureza benigna e de origem provável na linhagem fibrohistiocitária. Surge geralmente nas três primeiras décadas de vida, sendo mais frequente no sexo feminino. Clinicamente, apresenta-se como uma pápula ou nódulo



isolado, de cor rosada ou acastanhada, com predileção para a cabeça, pescoço e ombros. Pela sua raridade e morfologia inespecífica, a impressão clínica pré-operatória recai frequentemente em tumores cutâneos benignos e malignos mais frequentes. O diagnóstico baseia-se nas características histológicas e imunohistoquímicas típicas e o tratamento recomendado é a excisão cirúrgica completa, com uma reduzida taxa de recorrência local, associada a excisões incompletas.

**Descrição do caso:** Descrevemos o caso de uma doente do sexo feminino, de 52 anos, referenciada à consulta de Dermatologia por lesão na região malar esquerda com 6 meses de evolução, de crescimento rápido. Ao exame objetivo, a lesão apresentava morfologia irregular, com área central nodular, cor rosada e um bordo perlado. Pela idade da doente, localização em área fotoexposta e clínica sugestiva, a lesão foi excisada por suspeita de carcinoma basocelular. O estudo histológico revelou uma proliferação dérmica de células fusiformes de citoplasma pálido, organizadas em pequenos feixes celulares inseridos num estroma colagenoso. As células expressavam CD10, CD68, SMA e podoplaquina e eram negativas para S100, SOX10, HMB45, EMA, CD34 e desmina. Assim, efetuou-se o diagnóstico de Neurotequeoma Celular, tendo sido completamente excisado.

**Discussão:** Este caso retrata um diagnóstico de Neurotequeoma Celular numa idade pouco frequente (52 anos). O Neurotequeoma Celular constitui uma entidade de difícil diagnóstico clínico, pela sua inespecífica morfologia – neste caso, sugestiva de carcinoma basocelular. Por conseguinte, foi fulcral o recurso ao exame histológico e imunohistoquímico para o correto diagnóstico. Tendo sido completamente excisado, a probabilidade de recorrência local é negligenciável.

### P63 - Tumor de células granulosas multicêntrico: um desafio diagnóstico

Inês Aparício Martins<sup>1</sup>, J. Baptista<sup>1</sup>, A. João<sup>1</sup>, C. Fernandes<sup>1</sup>

<sup>1</sup>Serviço de Dermatovenereologia, Unidade Local de Saúde São José

O tumor de células granulosas ou tumor de Abrikossoff é um tumor com origem nas células de Schwann, que pode surgir na pele, tecido celular subcutâneo ou mucosas. Apesar de maioritariamente benigno, é frequentemente infiltrativo e a malignidade está descrita em 1-3% dos casos. Doente do sexo masculino, 38 anos, com nódulos indolores localizados em ambos braços, com dois anos de evolução. Antecedentes pessoais de diabetes mellitus tipo 1. Ao exame objetivo, observava-se na face posterior do braço esquerdo, um nódulo eritematoso de bordo elevado e centro ulcerado, com limites bem definidos e contornos regulares, duro e aderente aos planos profundos, com cerca de 3cm de diâmetro. Adicionalmente, na face lateral do braço direito observava-se uma placa de 4cm, subcutânea na sua maior extensão, dura e aderente aos planos profundos, com nódulo eritemato-violáceo de 1,5cm de diâmetro, localizado na sua porção inferior. A biópsia incisional da lesão do braço esquerdo revelou um tumor infiltrativo, constituído por células poligonais com citoplasma amplo e abundantes grânulos eosinofílicos, corpos pustulo-ovóides de Milian e marcação pela proteína S100 e NSE, compatível com tumor de células granulosas. Assim, foi proposta a excisão radical de ambas as lesões, que confirmou o diagnóstico de tumor de células granulosas multicêntrico, sem atipia.

O tumor de células granulosas localiza-se maioritariamente na cabeça e pescoço, apresentando-se classicamente como um nódulo solitário, eritemato-acastanhado ou amarelado, duro, de superfície lisa, verrucosa ou ulcerada. O caráter multicêntrico, registado neste caso clínico, está descrito em apenas 5-15% dos casos. O diagnóstico é maioritariamente histopatológico, sendo crucial na diferenciação entre formas malignas e benignas. O tratamento baseia-se na excisão cirúrgica, no entanto a recidiva ocorre em 50% dos casos.

### P64 - Quisto Sinovial Metaplásico Cutâneo: Um diagnóstico inesperado

Francisco Mano<sup>1</sup>, D. Caetano<sup>1</sup>; J. Calvão<sup>1</sup>; J.C. Cardoso<sup>1</sup>

<sup>1</sup> Serviço de Dermatologia, Hospital Universitário de Coimbra, ULS Coimbra, Portugal

O quisto sinovial metaplásico cutâneo (QSMC) constitui um tumor benigno raramente identificado na prática clínica de Dermatologia, registando-se até à data conhecimento de 34 casos clínicos. Esta entidade apresenta-se de forma mais comum como um nódulo subcutâneo doloroso. Embora a fisiopatologia não esteja bem definida, tem vindo a ser descrita uma associação entre o seu desenvolvimento e a relação com anteriores intervenções cirúrgicas ou traumatismos repetitivos locais. Histologicamente caracteriza-se pela presença de uma lesão cavitada intradérmica sem revestimento epitelial, circundada por células semelhantes a células sinoviais e tecido conjuntivo, com aspeto histológico remanescente da membrana sinovial. Geralmente a hipótese diagnóstica inicialmente colocada é a de um quisto epidermoide ou de um granuloma de sutura/corpo estranho. Aqui apresentamos um caso clínico de uma mulher de 52 anos, em vigilância clínica por melanoma acral do hálux esquerdo já submetido a terapêutica cirúrgica há 7 anos, que surge na consulta com uma pápula subcutânea azulada assintomática de cerca 2 mm. É realizada excisão da lesão observada por suspeita de recidiva de melanoma, extraindo-se nesse local um fio de sutura não reabsorvível. Histologicamente, ao contrário do que seria mais provável, observaram-se aspetos típicos de QSMC ao invés de um granuloma de corpo estranho relacionado com o material de sutura. Realça-se neste caso clínico a raridade do diagnóstico e o facto de ser o primeiro em que se documentou excisão concomitante de fio de sutura no ato cirúrgico. Este facto tornaria mais provável a hipótese de granuloma de corpo estranho, embora reforce a provável associação do QSMC com ato cirúrgico prévio. Os Dermatologistas devem reconhecer este diagnóstico e incluí-lo no diagnóstico diferencial de quistos subcutâneos, especialmente no local de cicatriz cirúrgica ou de traumatismos repetidos.

### P65 - Hemangioma poikilodermatous plaque-like

Patrícia Moreira Gomes<sup>1</sup>, R. Costa<sup>1</sup>; C. Costa<sup>2</sup>; F. Azevedo<sup>1</sup>; T. Baudrier<sup>1</sup>

<sup>1</sup>Serviço de Dermatologia e Venereologia, Unidade Local de Saúde de São João

<sup>2</sup>Serviço de Anatomia Patológica, Unidade Local de Saúde de São João

**Introdução:** O hemangioma *poikilodermatous plaque-like* (PPLH) é uma lesão vascular benigna adquirida. É mais frequente em indivíduos do sexo masculino acima dos 50 anos e apresenta-se, geralmente, sob a forma de uma placa eritematosa ou violácea localizada nos membros inferiores. Uma característica histológica chave é a presença de proliferação vascular em banda na derme.

**Caso clínico:** Doente de 80 anos referenciado à consulta por lesão na nádega esquerda com cerca de 2 anos de evolução. Negava sintomatologia associada, assim como traumatismo local prévio. Ao exame objetivo, apresentava placa eritemato-violácea com cerca de 3 cm de maior diâmetro na nádega esquerda, de superfície atrófica e com hiperpigmentação periférica irregular. A biópsia da lesão documentou a presença de hiperqueratose e acantose na epiderme e na derme superficial proliferação de capilares, revestidos por células endoteliais sem atípicas. Os achados histológicos são compatíveis com o diagnóstico de PPLH.

**Discussão:** O PPLH é uma entidade recentemente descrita com poucos casos relatados na literatura. Geralmente apresenta-se como uma lesão solitária e assintomática, maioritariamente nos membros inferiores. A sua etiologia é desconhecida. O diagnóstico é baseado nas manifestações clínicas e histopatológicas. A maioria dos doentes tem um curso clínico benigno, na ausência de qualquer tratamento.

### P66 - Hemangioma elastótico adquirido: um diagnóstico diferencial importante de carcinoma basocelular

Gustavo Almeida-Silva<sup>1</sup>, C. Brazão<sup>1,2</sup>, F. S. Monteiro<sup>1</sup>, I. T. Abreu<sup>1</sup>, J. Antunes<sup>1,2</sup>, P. Vasconcelos<sup>1,2</sup>, L. Soares-de-Almeida<sup>1,2</sup>, P. Filipe<sup>1,2,3</sup>



<sup>1</sup> Serviço de Dermatologia, Hospital de Santa Maria, Unidade Local de Saúde Santa Maria, Lisboa, Portugal

<sup>2</sup> Clínica Universitária de Dermatologia, Faculdade de Medicina da Universidade de Lisboa, Lisboa, Portugal

<sup>3</sup> Instituto de Medicina Molecular, Lisboa, Portugal

O hemangioma elastótico adquirido é uma malformação vascular adquirida, que geralmente surge em pele com fotodano extenso, podendo manifestar-se somente com uma placa eritematosa, sem clínica associada. É uma entidade rara, existindo menos de 100 casos descritos na literatura. Clinicamente, a lesão assemelha-se a um carcinoma basocelular superficial, mas o diagnóstico diferencial histopatológico deve fazer-se com variadas lesões vasculares, benignas e malignas, nomeadamente o angiossarcoma, o pseudosarcoma de Kaposi, o hemangioma targetóide e o angioblastoma de Nakagawa.

Apresentamos o caso de um doente do sexo masculino, de 90 anos, com história prévia de excisão de vários carcinomas basocelulares, que, numa consulta de seguimento, referia o aparecimento de novo, de uma placa eritematosa no hemitórax direito, com cerca de 7cm de maior eixo, desde há 1 mês, sem sintomas associados. Clinicamente, a lesão era sugestiva de angiossarcoma vs micose fungóide. Optou-se por realizar biópsia cutânea da lesão. A histologia apresentava proliferação em banda de capilares e de vasos horizontalizados com lúmen estreito envolvendo a derme superficial, paralelos à epiderme, com faixa de grenz e coberta por epiderme sem alterações, com estroma com elastose solar intensa. Estes achados são compatíveis com o diagnóstico de hemangioma elastótico adquirido.

Trazemos este caso para relembrar este diagnóstico, que deverá ser tido em conta em doentes com extensos sinais de elastose solar, que apresentem de novo, uma mancha/placa eritematosa, sugestiva de carcinoma basocelular superficial. Todos os casos descritos na literatura foram diagnosticados com histologia, sendo o diagnóstico presuntivo com base na clínica sempre outro. Provavelmente, será uma entidade subdiagnosticada, que deverá ser tida em conta em todos os doentes com lesões sugestivas e fotodano concomitante.

## P67 - Tumor de Masson: uma entidade rara

**Gustavo Almeida-Silva<sup>1</sup>, C. Brazão<sup>1</sup>, F. S. Monteiro<sup>1</sup>, I. T. Abreu<sup>1</sup>, J. Antunes<sup>1,2</sup>, A. Fraga<sup>1</sup>, P. Filipe<sup>1,2,3</sup>**

<sup>1</sup> Serviço de Dermatologia, Hospital de Santa Maria, Unidade Local de Saúde Santa Maria, Lisboa, Portugal

<sup>2</sup> Clínica Universitária de Dermatologia, Faculdade de Medicina da Universidade de Lisboa, Lisboa, Portugal

<sup>3</sup> Instituto de Medicina Molecular, Lisboa, Portugal

O tumor de Masson, ou hiperplasia endotelial intravascular, é uma entidade benigna rara, que foi descrita pela primeira vez em 1923 pelo patologista Pierre Masson. Trata-se de uma proliferação reativa de células endoteliais, que surge frequentemente nas extremidades e mucosa jugal, muitas vezes em locais onde existia previamente lesão vascular. Clinicamente pode assemelhar-se a um angiossarcoma, pelo que se torna importante distinguir as duas entidades com recurso a histologia, para adequar o tratamento.

Apresentamos o caso de uma doente do sexo feminino, de 44 anos, com história de obesidade, asma e hipertensão, que foi referenciada à nossa consulta por massa com cerca de 3 meses de evolução e crescimento progressivo na face dorsal do 3º dedo da mão direita, sem clínica associada. Decidiu-se excisar a lesão e o diagnóstico histológico foi compatível com tumor de Masson.

Este tumor benigno é muito raro e a predileção pelas extremidades deve relembrar o diagnóstico, que é clinicamente e histologicamente desafiante, por ser de difícil distinção do angiossarcoma. O tratamento consiste na excisão da lesão, sem necessidade de outros cuidados.

## VASCULITE SISTÊMICA

### P68 - Arterite de Takayasu com envolvimento de pequenos vasos cutâneos - a propósito de um caso clínico

**Maria Cristina Fialho<sup>1</sup>, S. Castro<sup>2</sup>, S. Dias<sup>2</sup>, R. Veiga<sup>1</sup>, A. Ferreirinha<sup>1</sup>, E. Marques<sup>1,3</sup>, C. Fernandes<sup>1</sup>**

<sup>1</sup> Serviço de Dermato-venereologia, Hospital de Santo António dos Capuchos, Unidade Local de Saúde de São José, Lisboa, Portugal


<sup>2</sup> Serviço de Medicina Interna, Hospital Curry Cabral, Unidade Local de Saúde de São José, Lisboa, Portugal

<sup>3</sup> Departamento de Dermato-venereologia, NOVA Medical School, Universidade Nova de Lisboa, Lisboa, Portugal

**Introdução:** A arterite de Takayasu (AT) é uma vasculite caracterizada por inflamação, fibrose e espessamento da parede de vasos de grande calibre, particularmente a aorta. Raramente, está descrito o atingimento da microcirculação, com manifestações a nível ocular, cardíaco e cutâneo. Clinicamente, a manifestação desta inflamação de pequenos vasos da pele apresenta-se como lesões eritema nodoso-like, vasculite cutânea granulomatosa, entre outros.

**Caso clínico:** Descrevemos o caso de uma doente de 29 anos com AT desde 2020, manifestando-se inicialmente com pericardite e diferencial de tensão arterial entre os membros superiores > 10mmHg. O diagnóstico foi confirmado por Angio-TC, onde se observou redução de calibre dos troncos supra-aórticos e aorta abdominal. Foi referenciada a consulta de Dermatologia por dermatose caracterizada por nódulos eritematosos centimétricos, dolorosos (principalmente de manhã), não ulcerados nas plantas e bordos internos dos pés. Apresentava-se parcialmente controlada com corticoterapia. Mantinha critérios clínicos (Indian Takayasu Clinical Score 5) e analíticos (VS 64mm/h) de doença ativa. A biópsia cutânea revelou achados compatíveis com paniculite e vasculite leucocitoclástica. O estudo de vasculites auto-ímmunes e crioglobulinas foi negativo; urina II sem sedimento ativo.

**Discussão:** O aparecimento de nódulos subcutâneos dolorosos eritema nodoso-like estão descritos na AT, particularmente em fases iniciais da doença, precedendo outras manifestações. Histologicamente podem ser inicialmente indistinguíveis do eritema nodoso, mas, mais tarde na sua evolução, achados de vasculite de pequenos vasos com ou sem paniculite podem surgir e ser considerados um marcador de atividade da doença. O processo inflamatório de pequenos e grandes vasos parece correlacionar-se pela semelhança anatómica entre os vasos cutâneos e os vasa vasorum, e responde favoravelmente a corticoterapia sistémica e outros imunossuppressores. Uma correlação precoce com sintomas constitucionais e cardiovasculares da AT pode permitir diagnósticos mais atempados e um controlo precoce da atividade inflamatória.



## AGRADECIMENTOS

Às firmas farmacêuticas participantes abaixo mencionadas pelo seu apoio e confiança

